

Therapie der Hidradenitis suppurativa / Acne inversa

ICD-10 Ziffer: L73.2

Deutsche Dermatologische Gesellschaft (DDG)
Berufsverband Deutscher Dermatologen (BVDD)
Deutsche Gesellschaft für Koloproktologie (DGK)
Deutsche Gesellschaft für Dermatochirurgie (DGDC)
Hidradenitis Suppurativa Foundation (HSF), Inc.
Deutsche Interessengemeinschaft Akne inversa e.V.
Deutsche Gesellschaft für Psychosomatische Medizin
European Society of Dermatology and Psychiatry (ESDaP)
European Society of Laser Dermatology (ESLD)

S1 - Leitlinie zur Therapie der Hidradenitis suppurativa / Acne inversa

Christos C. Zouboulis¹, Falk G. Bechara², Klaus Fritz³, Hjalmar Kurzen⁴, Aikaterini I. Liakou¹, Wolfgang C. Marsch⁵, Annett Milling⁶, Alexander Nast⁷, Maurizio Podda⁸, Klaus M. Taube⁵, Volker Wienert⁹, Thomas Winkler¹⁰

- ¹ Klinik für Dermatologie, Venerologie und Allergologie / Immunologisches Zentrum, Städtisches Klinikum Dessau, Dessau
- ² Klinik für Dermatologie, Venerologie und Allergologie, Ruhr-Universität Bochum, Bochum
- ³ Hautärzte und Laserzentrum Landau und Kandel, Landau (Pfalz)/Kandel; Universitätsklinik für Dermatologie, Inselspital Bern, Bern; Fachgebiet Dermatologie, Umweltmedizin und Gesundheitstheorie, Universität Osnabrück
- ⁴ Niedergelassener Dermatologe, Freising
- ⁵ Universitätsklinik und Poliklinik für Dermatologie und Venerologie, Martin-Luther-Universität Halle-Wittenberg, Halle (Saale)
- ⁶ Klinik für Dermatologie, Klinikum Frankfurt (Oder) GmbH, Frankfurt (Oder)
- ⁷ Abteilung für Evidenz-basierte Medizin, Klinik für Dermatologie, Venerologie und Allergologie, Charité-Universitätsmedizin Berlin, Berlin
- ⁸ Hautklinik, Klinikum Darmstadt
- ⁹ Früherer Leitlinie-Beauftragter, Aachen
- ¹⁰ Patientenvertreter, 1. Vorsitzender der Deutschen Interessengemeinschaft Akne inversa e.V., Ibbenbüren

Abkürzungen

ACHES	Bauchschmerzen, Brustschmerzen, Kopfschmerzen; insb. bei Halbseitensymptomatik, Sehstörungen, Anschwellen der Beine (Abdominal pain, Chest pain, Headache Eye disturbances, Swelling of the legs)
ÄZQ	Ärztliches Zentrum für Qualität (ÄZQ)
ALA-PDT	Photodynamische Therapie mit δ -Aminolävulinsäure
AWMF	Arbeitsgemeinschaft Wissenschaftlicher Medizinischer Fachgesellschaften
BMI	Body-Mass-Index
BVDD	Berufsverband Deutscher Dermatologen
DDG	Deutsche Dermatologische Gesellschaft
DGDC	Deutsche Gesellschaft für Dermatochirurgie
DLQI	Dermatology Life Quality Index
DRESS	Medikamentös-induziertes Exanthem mit Eosinophilie und systemische Zeichen (Drug Rash with Eosinophilia and Systemic Symptoms)
FDA	Food and Drug Administration (USA)
GM-CSF	Granulozyten– Makrophagen-Kolonie-stimulierender Faktor
GOT	Glutamat-Oxalacetat-Transaminase
GPT	Glutamat-Pyruvat-Transaminase
γ -GT	γ -Glutamyltransferase
Gy	Gray
HS / AI	Hidradenitis suppurativa / Acne inversa
hBD-2	humanes β -Defensin-2
IL	Interleukin
KID	Keratitis-Ichthyose-Taubheit (deafness)
LASER	Lichtverstärkung durch stimulierte Emission von Strahlung (Light Amplification by Stimulated Emission of Radiation)
MRT	Magnetresonanztomographie
nAChR	nikotinische Acetylcholinrezeptoren
NSAID	Nichtsteroidale entzündliche Medikamente (non-steroidal anti-inflammatory drugs)
NYHA	Herzinsuffizienz-Klassifikation der New York Heart Association
PCOS	Polyzystisches Ovarien-Syndrom
S1	Leitlinienentwicklungsstufe 1
SAPHO	Synovitis, Akne, palmoplantare Pustulosis, Hyperostose, Osteitis
S. aureus	Staphylococcus aureus
TLR	Toll-like Rezeptor
TNF	Tumornekrosrefaktor

Inhaltsverzeichnis

1. Methodik der Leitlinienerstellung	6
1.1. Expertennominierung	6
1.2. Konsensusprozess	6
1.3. Auswahl der berücksichtigten Interventionen	6
1.4. Auswahl der berücksichtigten Literatur	7
1.5. Hinweise zur Anwendung der Leitlinie	7
1.6. Zielgruppe Anwender	7
1.7. Zielgruppe Patienten	7
1.8. Implementierung	8
1.9. Evaluation der Leitlinie und der Implementierungsstrategie	8
1.10. Aktualisierung	8
2. Einführung	8
2.1. Versorgungslage von Patienten mit Hidradenitis suppurativa / Acne inversa in Deutschland / Bedarfsanalyse	8
2.2. Psychosomatische und psychosoziale Aspekte sowie die Lebensqualität bei Hidradenitis suppurativa / Acne inversa	9
2.3. Ziele der Leitlinie	12
2.4. Therapieziele bei der Behandlung der Hidradenitis suppurativa / Acne inversa	13
3. Hidradenitis suppurativa/acne inversa	13
3.1. Definition der Erkrankung	13
3.2. Definition	14
3.3. Epidemiologie	14
3.4. Pathogenese	14
3.4.1. Entzündung	15
3.4.2. Bakterien	15
3.4.3. Genetische Prädisposition	16
3.4.4. Hormone	16
3.4.5. Rauchen	16
3.4.6. Körpergewicht	17
3.5. Klinik	18
3.6. Histologie	18
3.7. Komplikationen	19
3.8. Co-Morbidität	19
4. Diagnosestellung	20
4.1. Diagnostik einschl. Laboruntersuchungen	20
4.2. Differentialdiagnose	20
5. Schweregrad-Klassifikation und Bewertung	20
6. Therapie	21
6.1. Überblick der therapeutischen Möglichkeiten	21
6.2. Operative Therapie	22
6.2.1. Operative Exzision bei Hurley-Grad I-II	23
6.2.2. Operative Exzision bei Hurley-Grad II-III	23
6.2.3. Versorgung des Operationdefektes	24
6.2.4. Rezidivraten	24
6.3. LASER-Therapie	25
6.3.1. Ablative LASER-Behandlung	25
6.3.2. Konservative LASER-Behandlung	25
6.4. Klassische Konservative Therapie	26
6.4.1. Topische Therapie	26
6.4.2. Systemische Antibiotika	26
6.4.2.1. Wirkmechanismus	26
6.4.2.2. Wirksamkeit	26
6.4.2.3. Wesentliche Gegenanzeigen / Anwendungsbeschränkungen	27
6.4.2.4. Dosierungsschema und Therapiedauer	27
6.4.2.5. Unerwünschte Arzneimittelwirkungen / Sicherheit	27
6.4.2.6. Arzneimittelinteraktionen	27
6.4.2.7. Anwendungshinweise	28
6.4.3. Hormonelle Antiandrogene	29
6.4.3.1. Wirkmechanismus	29
6.4.3.2. Wirksamkeit	29

6.4.3.3	Dosierungsschema und Therapiedauer	29
6.4.3.4	Unerwünschte Arzneimittelwirkungen / Sicherheit	29
6.4.3.5	Arzneimittelinteraktionen	30
6.4.3.6	Anwendungshinweise	30
6.4.4.	Retinoide	31
6.4.4.1.	Wirkmechanismus	31
6.4.4.2.	Wirksamkeit	31
6.4.4.3.	Wesentliche Gegenanzeigen / Anwendungsbeschränkungen	32
6.4.4.4.	Dosierungsschema und Therapiedauer	32
6.4.4.5.	Unerwünschte Arzneimittelwirkungen / Sicherheit	32
6.4.4.6.	Arzneimittelinteraktionen	32
6.4.4.7.	Anwendungshinweise	32
6.4.5.	Dapson	33
6.4.5.1.	Wirksamkeit	33
6.4.5.2.	Unerwünschte Arzneimittelwirkungen / Sicherheit	33
6.4.5.3.	Anwendungshinweise	33
6.4.6.	Kolchizin	34
6.4.6.1.	Wirksamkeit	34
6.4.7.	Zinkgluconat	34
6.4.7.1.	Wirksamkeit	34
6.4.7.2.	Unerwünschte Arzneimittelwirkungen / Sicherheit	34
6.4.8.	Immunsuppressiva	34
6.4.8.1.	Wirksamkeit	34
6.4.8.2.	Unerwünschte Arzneimittelwirkungen / Sicherheit	34
6.4.9.	Intramuskuläres humanes Immunglobulin	34
6.4.9.1.	Wirksamkeit	35
6.5.	Therapie mit Biologika	35
6.5.1.	Infliximab	35
6.5.1.1	Wirkmechanismus	35
6.5.1.2.	Wesentliche Gegenanzeigen / Anwendungsbeschränkungen	35
6.5.1.3.	Dosierungsschema und Therapiedauer	36
6.5.1.4.	Unerwünschte Arzneimittelwirkungen / Sicherheit	37
6.5.1.5.	Arzneimittelinteraktionen	38
6.5.1.6.	Anwendungshinweise	39
6.5.2.	Adalimumab	39
6.5.2.1	Wirkmechanismus	39
6.5.2.2.	Wesentliche Gegenanzeigen / Anwendungsbeschränkungen	40
6.5.2.3.	Dosierungsschema und Therapiedauer	40
6.5.2.4.	Unerwünschte Arzneimittelwirkungen / Sicherheit	40
6.5.2.5.	Arzneimittelinteraktionen	41
6.5.2.6.	Anwendungshinweise	41
6.6.	Weitere Therapeutika	42
6.6.1.	Wirksamkeit	42
6.6.2.	Unerwünschte Wirkungen	42
6.7.	Psychologische Therapie	42
6.8.	Stadien-basierter Therapie-Algorithmus	43
7.	Verfahren zur Konsensbildung	45
7.1.	Verantwortlichkeiten	45
7.2.	Expertengruppe	45
7.3.	Erweiterte, multidisziplinäre Gruppe	45
7.4.	Gültigkeit	46
8.	Anerkennung, Finanzierung, Interessenkonflikte	47
8.1.	Anerkennung	47
8.2.	Finanzierung	47
8.3.	Interessenskonflikte	47
9.	Literatur	48

1. Methodik der Leitlinienerstellung

Christos C. Zouboulis

Aufbauend auf: S2k-Leitlinie zur Therapie der Akne [1]

Die Erstellung der Leitlinie erfolgte im Auftrag der Deutschen Dermatologischen Gesellschaft (DDG) in Zusammenarbeit mit dem Berufsverband Deutscher Dermatologen (BVDD), der Deutschen Gesellschaft für Dermatochirurgie (DGDC), der Deutschen Gesellschaft für Koloproktologie, der Hidradenitis Suppurativa Foundation (HSF), Inc. und der Deutschen Interessengemeinschaft Akne inversa e.V.. Die Methodik dieser S1-Leitlinie folgt den Vorgaben der Arbeitsgemeinschaft Wissenschaftlicher Medizinischer Fachgesellschaften (AWMF) und des Ärztlichen Zentrums für Qualität (ÄZQ). Es wurde die Entwicklungsstufe S1 ausgewählt. Die Leitlinie wurde von einer repräsentativen Expertengruppe im Rahmen eines Gruppenprozesses erarbeitet. Die jeweiligen Kapitelautoren haben die Empfehlungen vorformuliert, die Gruppe hat mittels elektronischer Kommunikation die Empfehlungen diskutiert und konsentiert [2].

1.1. Expertennominierung

Die Experten wurden von den Vorständen der eingebundenen Fachgesellschaften nominiert. Themenrelevante Fachgruppen sollen diejenigen sein, die im Kontext der Leitlinie direkt adressiert werden. In Kapitel 7 (Verantwortlichkeiten) erfolgt die namentliche Nennung der nominierten Experten. Es wurde ein ausgeglichenes Verhältnis zwischen niedergelassenen und an einer Klinik tätigen Experten angestrebt. Die Nominierung eines Patientenvertreters wurde durch die Deutsche Interessengemeinschaft Akne inversa e.V. vorgenommen.

1.2. Konsensusprozess

Alle Empfehlungen erfolgten nach Darlegung der Evidenzlage aus Expertensicht und wurden im Rahmen eines Rundlaufverfahrens konsentiert. Alle Konsensuspassagen sind mittels einer grauen Box im Text graphisch hervorgehoben.

Die Koordination der Leitlinienerstellung erfolgte durch den Beauftragten der Deutschen Dermatologischen Gesellschaft (DDG) Herrn Prof. Dr. med. Christos C. Zouboulis.

Zur Standardisierung der Empfehlungen der Leitlinie wurden einheitliche Formulierungen verwendet. Es gelten hierbei folgende Abstufungen:

Starke Empfehlung: Wird empfohlen

Schwache Empfehlung: Kann empfohlen werden

Offene Empfehlung: Kann erwogen werden

Empfehlung gegen eine Intervention: Wird nicht empfohlen

Absolute Empfehlungen gegen eine Intervention: Darf nicht angewendet werden

1.3. Auswahl der berücksichtigten Interventionen

Die Expertengruppe legte die relevanten Therapieinterventionen fest, welche im Rahmen der Leitlinie behandelt werden sollten. Hierbei war die Gruppe frei in ihrer Auswahl der relevanten Interventionen, wobei jedoch nur Medikamente berücksichtigt wurden, die zu diesem Zeitpunkt in Deutschland zugelassen waren, bzw. deren Zulassung im Zeitraum der Erstellung der Leitlinie voraussichtlich erfolgen würde (jedoch unabhängig davon, ob für Hidradenitis suppurativa / Acne inversa speziell eine Zulassung bestand).

1.4. Auswahl der berücksichtigten Literatur

Entsprechend der ausgewählten Entwicklungsstufe S1 erfolgte keine systematische Literaturrecherche und Aufarbeitung der Literatur. Die Literatur wurde durch die Autoren selbstständig entsprechend eines narrativen Reviews recherchiert und zusammengestellt. Die Ergebnisse der Literaturrecherche finden in den Freitexten Berücksichtigung und wurden im Rahmen des Erstellungsprozesses dargestellt und bei der Konsentierung der Empfehlungen berücksichtigt. Wenn vorhanden, wurden systematische Übersichtsarbeiten berücksichtigt.

1.5. Hinweise zur Anwendung der Leitlinie

Leitlinien sind Orientierungshilfen im Sinne von „Handlungs- und Entscheidungskorridoren“, von denen in begründeten Fällen abgewichen werden kann oder sogar abgewichen werden muss (BÄK 1997). Bei der Darstellung der Therapien wurde eine bewusste Beschränkung auf die aus der Sicht der Experten besonders relevanten Aspekte vorgenommen. Aspekte, die nicht speziell für eine bestimmte Intervention von Bedeutung sind, sondern der allgemeinen ärztlichen Sorgfaltspflicht entsprechen, wie das Prüfen von Unverträglichkeiten und Allergien gegenüber bestimmten Arzneimitteln, der Ausschluss von Gegenanzeigen u.a. wurden nicht einzeln aufgeführt, sondern werden als Teil der ärztlichen Sorgfaltspflicht vorausgesetzt.

Jeder Benutzer ist angehalten, durch sorgfältige Prüfung der Angaben sowie unter Berücksichtigung der Produktinformationen der Hersteller zu überprüfen, ob die gegebene Empfehlung für Dosierungen oder Angabe von Gegenanzeigen, Arzneimittelinteraktionen u.a. in der Leitlinie vollständig und aktuell sind. Jede Dosierung oder Applikation erfolgt auf eigene Gefahr des Benutzers. Autoren und Verlag bitten jeden Benutzer um das Mitteilen eventuell auffällender Ungenauigkeiten.

Wie jede Wissenschaft ist die Medizin ständigen Entwicklungen unterworfen. Die Erkenntnisse über die vorhandenen Therapien sowie neue Therapieoptionen nehmen beständig zu. Bei der Erstellung der Leitlinie wurde größte Sorgfalt darauf verwandt, dass die Angaben dem aktuellen Wissenstand bei Fertigstellung der Leitlinie entsprechen. Der Benutzer wird dazu aufgefordert, sich über neue Erkenntnisse nach Publikation der Leitlinie ständig selbst zu informieren.

Mit den in dieser Arbeit verwendeten Personen- und Berufsbezeichnungen sind, auch wenn sie nur in einer Form auftreten, gleichwertig beide Geschlechter gemeint.

1.6. Zielgruppe Anwender

Die Leitlinie richtet sich an Dermatologen in Klinik und Niederlassung sowie an weitere an der Behandlung der Hidradenitis suppurativa / Acne inversa beteiligte Berufsgruppen (u.a. Allgemeinmediziner, Koloproktologen, Chirurgen, Gynäkologen, Gastroenterologen). Desweiteren soll sie Kostenträgern und politischen Entscheidungsträgern zur Orientierung dienen.

1.7. Zielgruppe Patienten

Die Empfehlungen der Leitlinie sind bezogen auf Patienten, die an einer Hidradenitis suppurativa / Acne inversa erkrankt sind. Entsprechend des vorliegenden Schweregrades (siehe Therapiealgorithmus) ist die angemessene Therapieoption dargestellt. Eine Leitlinie kann niemals für 100% der medizinischen Entscheidungssituationen Therapievorgaben enthalten, in begründeten Fällen kann bzw. muss von den Empfehlungen abgewichen werden. Nicht primäre Zielgruppe sind Patienten mit Sonderformen wie z.B: Hidradenitis suppurativa-ähnlicher extragastrintestinaler Morbus Crohn. Zur Diagnosestellung siehe auch Kapitel 4.

1.8. Implementierung

Die Implementierung ist ein maßgeblicher Bestandteil des Erfolges einer Leitlinie. Es wird ein umfangreiches Implementierungsprogramm entwickelt. Dieses soll integriert in weitere lokale Implementierungsveranstaltungen umgesetzt werden. Zur möglichst breiten Disseminierung fanden eine Publikation im Journal der Deutschen Dermatologischen Gesellschaft sowie eine Zugriffsmöglichkeit im Internet unter www.awmf-online.de statt.

1.9. Evaluation der Leitlinie und der Implementierungsstrategie

Die Veränderungen durch die Veröffentlichung einer Therapieleitlinie sind schwer zu erfassen, da jede Therapientscheidung eine Einzelfallentscheidung ist. Eine generelle Überprüfung, ob die optimale Therapie ausgewählt wurde oder nicht, ist im medizinischen Alltag nicht praktikabel und zur Bewertung des Nutzens der Leitlinie auch nicht sinnvoll.

Aufbauend auf den Zielen der Leitlinie können jedoch verschiedene Parameter betrachtet werden, an denen Auswirkungen der Leitlinie beobachtet werden könnten. Hierzu soll untersucht werden, ob sich der Einsatz der verschiedenen Therapieoptionen entsprechend den Empfehlungen der Leitlinie verändert. Eine Reduktion des Anteils der Patienten mit einer hohen bis sehr hohen Einschränkung der Lebensqualität wird angestrebt.

1.10. Aktualisierung

Aufgrund des ständigen Fortschritts des medizinischen Wissens bedürfen Leitlinien einer kontinuierlichen Aktualisierung.

Die vorliegende Leitlinie hat eine Gültigkeit bis zum 31.12.2017. Unter Berücksichtigung der bis zu diesem Zeitpunkt neu erschienen Literatur sowie der Ergebnisse der Evaluationsstudie wird im Vorfeld eine Aktualisierung vorbereitet. Über die Notwendigkeit der Neubearbeitung der einzelnen Kapitel im Rahmen eines Updates der Literatur entscheidet die erweiterte interdisziplinäre Expertengruppe. Entscheidende Kriterien hierzu sind: 1) Vorliegen von neuen Studienergebnissen, die eine Revision der Empfehlungen erfordern 2) Veränderung von Zulassungen / Neue Zulassungen. Ein Update sollte innerhalb des Jahres 2017 erstellt werden.

2. Einführung

2.1. Versorgungslage von Patienten mit Hidradenitis suppurativa / Acne inversa in Deutschland / Bedarfsanalyse

Thomas Winkler, Christos C. Zouboulis

Es existieren keine objektiven Daten zur Versorgung von Patienten mit Hidradenitis suppurativa / Acne inversa in Deutschland. Darüber hinaus ist nicht bekannt, welchen jeweiligen Versorgungsanteil der Patienten Dermatologen, Allgemeinmediziner, Chirurgen, Gynäkologen, Gastroenterologen und koloproktologisch tätige Arzt haben.

Eine nicht-repräsentative Befragung von mehr als 100 Patienten durch die deutsche Interessengemeinschaft Akne inversa e.V. (Addendum I) ergab:

- Die Erkrankung manifestiert sich zumeist bis zum 30. Lebensjahr.
- Es vergehen Jahre bis zur richtigen Diagnosestellung.
- Es besteht eine hohe familiäre Prävalenz.

- Die Mehrheit der Patienten war bzw. ist nicht an einer schweren Akne erkrankt.
- Rauchen und Übergewicht erscheinen stark assoziierte Faktoren zu sein.
- Es besteht eine hohe Komorbidität mit rheumatischen Krankheiten.
- Hidradenitis suppurativa / Acne inversa führt offenbar zu erhöhtem Stresszustand. Andererseits kann Stress den Krankheitsverlauf stark negativ beeinflussen.
- Eine Diät, wie diese bei Patienten mit rheumatischen Erkrankungen und Multipler Sklerose empfohlen wird, kann zur Besserung der Symptome führen.
- Eine lokale Desinfektion der Hautveränderungen kann den Schweregrad der Erkrankung reduzieren.
- Die Nassrasur fördert die Erkrankung.
- Schweiß und enge Kleidung fördern die Erkrankung.

2.2. Psychosomatische und psychosoziale Aspekte sowie die Lebensqualität bei Hidradenitis suppurativa / Acne inversa

Klaus-M. Taube, Christos C. Zouboulis

Die Patienten mit Hidradenitis suppurativa / Acne inversa leiden an einer deutlichen Einschränkung der Lebensqualität durch ihre Erkrankung, insbesondere wenn sie einen hohen Morbiditätsgrad erfahren [3]. Ein direkter Zusammenhang zwischen Schweregrad der Erkrankung und Verlust der Lebensqualität wurde nachgewiesen [4]. Die höchste Abnahme der Lebensqualität wird durch den krankheitszugehörigen Schmerz verursacht. Mit Hilfe des Dermatology Life Quality Index (DLQI) konnte man eine niedrigere Lebensqualität bei Patienten mit Hidradenitis suppurativa / Acne inversa im Vergleich zu Patienten mit anderen dermatologischen Krankheiten nachweisen [5]. Der Verlust an Arbeitstagen ist eine sozioökonomische Folge. Frauen verlieren bedeutend mehr Arbeitstage aufgrund der Erkrankung (monatlich 2,9 Tage) als Männer (1,7 Tage).

Folgt man dem aktuellen Einteilungsprinzip in der Psychosomatischen Dermatologie:

- Dermatosen primär psychischer Genese
 - Dermatosen mit multifaktorieller Grundlage
 - sekundär psychische Störungen infolge schwerer und/oder entstellender Dermatosen
- so lässt sich erkennen, dass bei Acne inversa vorwiegend sekundäre psychische Störungen angetroffen werden, wenngleich Stress und Leistungsdruck von den Betroffenen als Triggerfaktoren angegeben werden.

Diese psychosomatisch orientierten Störungen können aus den klinischen Symptomen resultieren:

- Schmerzen
- Schlafstörungen
- Bewegungseinschränkungen (besonders durch die Schmerzen und Narbenkontraktionen)
- Adipositas (auch durch Bewegungsmangel)
- Ekelgefühl durch belästigenden Geruch (an sich selbst und im sozialen Umfeld)
- Entstellungproblematik durch Narben verbunden mit Schamgefühl
- Nässegefühl, Verschmutzung der Kleidung (bei Eiterentleerung)
- Lymphödeme infolge der chronischen Entzündungen und des Bewegungsmangels
- Eingeschränkte Leistungsfähigkeit durch die Erkrankung selbst und Folgeerkrankungen
- Angststörungen vor Folgeerkrankungen: Anämie, Entwicklung anogenitaler Tumoren
- Angststörungen vor belastenden Therapiemaßnahmen wie Operationen
- Angststörungen vor Belastungen in der Familie/ im sozialen Umfeld
- Beeinträchtigung des Sexuallebens
- Angststörungen vor Arbeitslosigkeit/ finanziellen Problemen
- Angststörungen vor genetischer Belastung/ Vererbbarkeit

- Suchtgefahr durch Rauchen, Essstörungen, Analgetikaabusus
- Erhöhte Suizidgefahr
- Einschränkung der Lebensqualität (messbar)

In der Übersichtsarbeit von Jansen et al. [6] wird u.a. die Hidradenitis suppurativa / Acne inversa als chronisch-entzündliche Dermatose hervorgehoben, es wird auf eine Vielzahl von Begleit- und Folgeerkrankungen, auf die genetische Disposition, auf Übergewicht, Superinfektion der Abszesse und den Einfluß von Rauchen aufmerksam gemacht.

In der Übersicht von Lee et al. [7] wird tabellarisch auf die möglichen umfangreichen assoziierten Erkrankungen der Hidradenitis suppurativa / Acne inversa hingewiesen, die auf erhebliche zusätzliche Krankheitsbelastung (wie Pyodermien, Arthritis, Morbus Crohn, Anaemie, Lymphödeme) hinweisen. In der systematischen Übersichtsarbeit von Fimmel und Zouboulis [8] wurden die follikulären Okklusionssyndrome, entzündliche Darmerkrankungen, insb. der Morbus Crohn, Spondylarthropathien, andere hypererge Erkrankungen, Genokeratosen assoziiert mit follikulärer Okklusion und das Plattenepithelkarzinom als die häufigsten parallel auftretenden Erkrankungen nachgewiesen (Tabelle 1).

Tabelle 1. Co-Morbiditäten bei Hidradenitis suppurativa / Acne inversa (HS/AI; aus [8])

Krankheit	Gene loci	Dysregulierte Gene	Proteine	Fälle assoziiert mit HS/AI
1) Morbus Crohn, Colitis ulcerosa 2) Morbus Crohn und Plattenepithelkarzinom*	16q12	NOD2/CARD15	Caspase recruitment domain-containing protein	81 1
SAPHO-Syndrom (Synovitis, Akne, palmoplantare Pustulosis, Hyperostosis, Osteitis)				9
Pyoderma gangraenosum				7
Morbus Adamantiades-Behçet		HLA-B51, IL-12B	Promotor von IL-12	5
Spondylarthropathie	6p21.3 9q31-q34	HLA-B27 IL-1, IL-23, ERAP1, TNFSF15, HLA negative	endoplasmic reticulum Aminopeptidase, Tumor necrosis factor Familie	59
Genetische Keratin-Störungen, assoziiert mit follikulärer Okklusion 1) Pachyonychia congenita 2) Morbus Dowling-Degos	17q12-q21 12q13 12q13	KRT 17 KRT6B KRT5	Zytokeratin-17 Zytokeratin-6B Zytokeratin-5	42 26 16
andere genetische Krankheiten 1) Keratitis-ichthyosis-deafness (KID)-Syndrom 2) Down-Syndrom	13q11-q12 1q43, Xp11.23, 21q22.3	GJB2 z.B. GATA1	GAP junction protein beta-2 = connexin-26 globulin transcription factor 1	4 3
Tumoren 1) Plattenepithelkarzinom* 2) Adenokarzinom*	7p11.2 11q13.3	ECOP CCND1	EGFR co-amplified and overexpressed protein cyclin D1	38 37 1

* Plattenepithelkarzinom und Adenokarzinom werden als Konsequenz der chronischen Entzündung und nicht als tatsächliche Komorbiditäten betrachtet.

In der Übersicht von Meixner et al. [9] wird Bezug genommen auf die eingeschränkte Mobilität der Hidradenitis suppurativa / Acne inversa-Patienten durch Narbenkontrakturen, auf

Komplikationen durch Entstehung von Hauttumoren wie Karzinomen auf den straffen anogenitalen Narben, auf subjektive Belastung durch Immobilität und Schmerzen, Verminderung des Allgemeinzustandes, auf das Schamgefühl und die Einschränkungen im sozialen Umfeld.

Von der Werth und Jemec [10] weisen auf die deutlich reduzierte Lebensqualität (gemessen mit dem DLQI) der Patienten mit Hidradenitis suppurativa / Acne inversa hin.

In der Arbeit von Sartorius et al. [4] wird der Nachweis des Zusammenhangs der Schwere der Hidradenitis suppurativa / Acne inversa mit Rauchen und dem erhöhten body mass index BMI geführt sowie auf die eingeschränkte Lebensqualität, gemessen mit den DLQI.

Die umfangreiche Übersicht von Alikhan et al. [11] berücksichtigt mehrere psychosomatische Aspekte der Hidradenitis suppurativa / Acne inversa. Es wird verwiesen auf die nach DLQI eingeschränkte Lebensqualität, die Probleme im sozialen Umfeld wie beispielsweise in der Familie bis hin zu Suizidvorstellungen, aber auch auf ökonomische Schwierigkeiten wie den Verlust der Arbeit. In einer weiteren neuen Studie wird ebenfalls die verminderte Lebensqualität der Patienten mit Hidradenitis suppurativa / Acne inversa angesprochen [3].

Die Untersuchungen von Esmann und Jemec [12] zeigen signifikante Belastungen bei Hidradenitis suppurativa / Acne inversa im Beruf, mit dem Partner, in der Sexualität und der Lebensqualität.

Untersuchungen der Universitätsklinik und Poliklinik für Dermatologie und Venerologie, Martin-Luther-Universität Halle-Wittenberg an 40 Patienten mit Hidradenitis suppurativa / Acne inversa zeigen die stark verminderte Lebensqualität (gemessen am DLQI), Hinweise auf eine besondere Persönlichkeitsstruktur, eingeschränkte psychische Belastbarkeit, erhöhte Angststörungen sowie stärkere interpersonelle Probleme als eine Vergleichsgruppe.

2.3. Ziele der Leitlinie

Christos C. Zouboulis

Teilweise aufbauend auf: S2k-Leitlinie zur Therapie der Akne [1]

Allgemeines Ziel der Leitlinie ist es, Dermatologen in der Praxis und Klinik eine akzeptierte Entscheidungshilfe für die Auswahl sowie Durchführung einer geeigneten und suffizienten Therapie von Patienten mit Hidradenitis suppurativa / Acne inversa zu liefern.

Verbesserung der Versorgung der Patienten durch Umsetzung der Empfehlungen der Leitlinie und Optimierung der Kenntnisse der Ärzte bzgl. der in den Studien nachgewiesenen Wirksamkeit

Die persönlichen Erfahrungen und tradierten Therapiekonzepte der Ärzte bzgl. der Wirksamkeit der einzelnen Therapien der Hidradenitis suppurativa / Acne inversa sollen durch die konsentierten Empfehlungen ergänzt und gegebenenfalls ersetzt werden.

Hilfe zur stadiengerechten Durchführung der Therapien entsprechend des vorherrschenden Schweregrades

Insbesondere durch die Darstellung der geeigneten Therapieoptionen unter Berücksichtigung des Schweregrades der Hidradenitis suppurativa / Acne inversa im Therapiealgorithmus soll eine korrekte Therapie sichergestellt werden.

Reduktion von schweren Verläufen und Narbenbildung

Durch die ausführliche Darstellung der systemischen Therapien mit einer genauen Beschreibung der Anwendung und mit Hinweisen zu Sicherheitsaspekten sollen Vorbehalte

gegenüber diesen Therapieverfahren auf Seiten der Ärzte und Patienten abgebaut werden und ihre rechtzeitige, suffiziente und optimale Durchführung sichergestellt werden. Durch eine rechtzeitige Einleitung von suffizienten Therapien sollen schwere Verläufe, die oftmals mit starker Narbenbildung einhergehen, reduziert werden. Hierzu gehört auch die Entwicklung von Therapiezielen und Vorgaben nach denen der Therapieerfolg überwacht und ggf. eine Therapieumstellung erfolgen soll.

Förderung der Adhärenz

Eine gute Adhärenz ist oftmals verbunden mit einem für den Patienten gut vertretbaren Verhältnis von Nutzen zu Aufwand, Kosten und unerwünschten Wirkungen. Durch die individuelle Auswahl besonders effektiver Therapien, auch unter Berücksichtigung der in neuen Studien erfassten Quality of Life Parameter, soll für den Patienten ein besonders hoher Nutzen der Therapie sichergestellt werden. Durch die Hinweise zur Behandlung und Vermeidung von unerwünschten Wirkungen sollen diese vermieden bzw. reduziert und hierdurch die Compliance zusätzlich gefördert werden.

2.4. Therapieziele bei der Behandlung der Hidradenitis suppurativa / Acne inversa *Christos C. Zouboulis*

Eine regelmäßige Kontrolle der Therapieanpassung gemäß dem geänderten Schweregrad wird empfohlen. Dies ist zur Sicherstellung der Adhärenz (rechtzeitige Therapiemodifikation bei Non-Respondern oder unerwünschten Arzneimittelreaktionen) sowie zur Anpassung der Therapie dem Schweregrad der Erkrankung sinnvoll. Die Beurteilung sollte nach standardisierten Kriterien (siehe Kapitel 5) unter Berücksichtigung der objektivierbaren Läsionen sowie nach Erfassung der Einschränkung der Lebensqualität des Patienten durch die Erkrankung erfolgen.

Unter Berücksichtigung der teilweise unterschiedlich schnellen Wirksamkeit sollte, wenn nach 12 Wochen keine Reduktion der entzündlichen Aktivität der Läsionen bzw. keine Besserung der Lebensqualität eingetreten ist, eine Therapiemodifikation erfolgen. Für die empfohlenen Indikatoren zur Beurteilung siehe Kapitel 5 „Bestimmung und Bewertung des Schweregrades“.

3. Hidradenitis suppurativa / Acne inversa

3.1. Geschichte der Erkrankung

Christos C. Zouboulis, Wolfgang C. Marsch

Die Hidradenitis suppurativa / Acne inversa wurde erstmalig im Jahr 1839 von Velpeau [13] beschrieben. Verneuil [14] gab ihren Namen im Jahr 1854 und assoziierte sie mit den Schweißdrüsen. Später wurde die Hidradenitis suppurativa / Acne inversa als Mitglied der folliculären Okklusionstriade klassifiziert, zusammen mit Acne conglobata und Folliculitis et Perifolliculitis capitis abscedens et suffodiens [15, 16]. 1975 wurde der Pilonidalsinus der Triade hinzugefügt, nunmehr folliculäre Okklusionstetrad [17]. 1989 führten Plewig und Steger [18] den Begriff Acne inversa ein, um den formal pathogenetisch irigen Begriff Hidradenitis suppurativa zu ersetzen. Beide Namen werden derzeit jedoch als inkorrekt und den pathogenetischen Hintergrund der Erkrankung nicht wiedergebend angesehen. Aus diesem Grund hat die Internationale Studiengruppe für die Hidradenitis suppurativa / Acne inversa beschlossen, beide Namen parallel zu führen, bis ein korrekterer Name aus dem besseren Verständnis der Pathogenese entstehen wird.

3.2. Definition

Christos C. Zouboulis, Hjalmar Kurzen

Hidradenitis suppurativa / Acne inversa ist eine - eigentlich - häufige, multifaktorielle, chronische, entzündliche Erkrankung an Terminalfollikeln von Hautumschlagfalten, die zu ausgeprägten Vernarbungen und Behinderung führen kann und eine hohe Krankheitslast aufweist.

Das 1. Internationale Forschungssymposium zur Hidradenitis suppurativa, welches von 30.3 bis 2.4.2006 in Dessau stattfand, hat die folgende Definition der Erkrankung formuliert: „Hidradenitis suppurativa / Acne inversa ist eine chronisch rezidivierende Hauterkrankung, die üblicherweise nach der Pubertät auftritt und vernarbend verlaufen kann. Sie manifestiert sich mit schmerzhaften, tief lokalisierten, entzündlichen Hautläsionen, die in Terminalfollikel- und apokrinen Drüsen-reichen Hautregionen auftreten, am häufigsten in den Axillen sowie der Inguinal- und Anogenitalregion (Dessauer Definition) [19, 20].

3.3. Epidemiologie

Christos C. Zouboulis, Aikaterini I. Liakou

Die in älteren Studien berichtete Prävalenz der Hidradenitis suppurativa / Acne inversa zeigt mit 0,4-4% eine große Varianz [10]. Eine aktuelle Studie wies in einer repräsentativen Stichprobe der französischen Bevölkerung eine Prävalenz von 1% aus (n = 10,000) [20]. In einer älteren Studie wurde eine auf objektiven Befunden basierte Punktprävalenz von bis zu 4,1% und eine 1-jährige Prävalenz von 1% bei Wiedervorstellung der Patienten berechnet [21]. Frauen sollen häufiger betroffen sein, die Männer-Frauen-Ratio bei Krankenhausstudien und nach dem Rücklauf von Befragungsformularen beträgt 1:2 bis 1:5 [21, 22]. Eine Ausnahme hiervon stellt die perianale Hidradenitis suppurativa / Acne inversa dar, hier scheint der Anteil von Männern zu überwiegen [23]. In der einzigen - bisher durchgeführten - prospektiven Populationsstudie berichteten allerdings Jemec et al. 3 männliche und 3 weibliche Patienten Hidradenitis suppurativa / Acne inversa mit bei 793 randomisiert untersuchten Individuen (Prävalenz 0,76%, Männer-Frauen-Ratio 1:1) [22]. Die Erkrankung entwickelt sich selten vor Pubertät oder nach der Menopause, obwohl die Persistenz von bestehenden Läsionen nach der Menopause nicht ungewöhnlich ist. Das durchschnittliche Alter bei Erstmanifestation ist 23 Jahre [21].

3.4. Pathogenese

Hjalmar Kurzen, Christos C. Zouboulis

Trotz intensivierter Forschungsarbeiten der letzten Jahre ist die Pathogenese der Hidradenitis suppurativa / Acne inversa noch ungeklärt. Insbesondere ist der Grund für die Chronizität der Erkrankung nach wie vor unklar bzw. umstritten [6, 24]. Der natürliche Erkrankungsverlauf in unterschiedlichen Schweregraden und die begleitenden Provokationsfaktoren sind nur teilweise bekannt. Die Vorstellungen zur Pathogenese der Hidradenitis suppurativa / Acne inversa haben sich in den letzten Jahrzehnten allerdings deutlich gewandelt. Vieles spricht dafür, dass die primären Veränderungen nicht, wie ursprünglich vermutet, die apokrinen Drüsen, sondern zumeist Terminalhaarfollikel betreffen [11, 19]. Das zentrale pathogenetische Ereignis stellt eine Hyperkeratose mit Verschluss des oberen Anteils des Haarfollikels vergleichbar mit der Acne vulgaris und nicht eine suppurative Entzündung der apokrinen Schweißdrüsen dar [11, 19, 24, 25]. Offenbar sind dabei eine perifollikuläre lymphozytäre Entzündung und meist eine ebenfalls sehr frühe infundibuläre epitheliale Hyperplasie die Grundlage der folgenden Sinusbildungen [26]. Folgt man dieser Anschauungsweise, wären

beide etablierte Bezeichnungen der Erkrankung, nämlich Hidradenitis suppurativa oder Acne inversa, als Fehlbezeichnung anzusehen. Im Gegensatz zur Acne vulgaris scheint hingegen eine Überproduktion von Sebum bzw. seine veränderte Zusammensetzung keine wesentliche Faktoren zu sein [27]. Durch die nachfolgende Dilatation kann es zur Ruptur des Follikels mit nachfolgender eitrig-verschmelzender Entzündungsreaktion und Vernarbung in der Dermis kommen, die zu Sinusformation führt. Nach abgeklungener starker Gewebsschädigung lassen sich auch freie Haarschäfte, umgeben von einem entzündlichen Infiltrat, nachweisen, oft als einziger Indikator, dass der Prozess vom Haarfollikel ausging [19]. Im Gegensatz dazu vermuten andere Autoren, dass die apokrinen Drüsen bei der Hidradenitis suppurativa / Acne inversa-Manifestation dennoch eine Rolle spielen und zwar, dass apokrine Drüsen durch die Sekretion eines noch unbekanntes Faktors einen Effekt auf das Acro-Infundibulum haben [19].

Eine aktuelle Arbeit von Kamp et al. [28] zeigte das Fehlen oder eine reduzierte Zahl von Talgdrüsen in Follikelbiopsien von läsionaler Haut. Die Autoren vermuten eine frühe Obliteration und Fibrose der Talgdrüse während der Entwicklung der Hidradenitis suppurativa / Acne inversa-Läsionen.

Zu den anerkannten Triggerfaktoren der Hidradenitis suppurativa / Acne inversa gehören das Rauchen, die Adipositas, die Entzündung der Haarfollikel, die bakterielle Besiedlung - insb. mit *Staphylococcus aureus* (*S. aureus*) -, die genetische Prädisposition, die regionale Hyperhidrose sowie die mechanische Irritation [6]. Eine Häufung von Erkrankungen des Atopiekreises und von entzündlichen Darmerkrankungen bei Patienten mit Hidradenitis suppurativa / Acne inversa konnte nicht nachgewiesen werden [24, 29], auch wenn eine hohe Komorbidität von entzündlichen Darmerkrankungen und Hidradenitis suppurativa / Acne inversa aus der Literatur berechnet wurde [8].

3.4.1. Entzündung

Hidradenitis suppurativa / Acne inversa ist eine Erkrankung der terminalen Haarfollikel in Verbindung mit lympho-histiozytären Entzündungen, granulomatösen Reaktionen, sowie der Bildung von Sinus-Trakten und Narben [6, 23], wobei besonders die tiefen Bereiche der Follikel beteiligt zu sein scheinen. Histologische Studien der Hidradenitis suppurativa / Acne inversa berichten übereinstimmend von einer follikulären Okklusion, zurückzuführen auf eine Hyperkeratose. Unabhängig von der Dauer der Erkrankung kommt es infolge des Verschlusses der apokrinen Drüsen und anschließendem Aufbrechen der Follikel zu Entzündungen und möglichen Sekundärinfektionen. Eine starke Expression der Zytokine IL-1 β , CXCL9 (MIG), IL-10, IL-11, BLC and IL-17A und eine Abnahme der Expression von IL-20 und IL-22 wurde in Hautläsionen von Patienten mit Hidradenitis suppurativa / Acne inversa nachgewiesen [30, 31]. Eine 16-wöchige s.c.-Therapie mit dem anti-TNF- α -Medikament Adalimumab führte zur Hemmung der Zytokinexpression, insbesondere von IL-1 β , CXCL9 (MIG) und BLC, und der Abnahme der Zahl der CD11c+ (dendritische Zellen), CD14+ und CD68+ Zellen in läsionaler Haut [31]. Der IL-23/Th17 Signalweg ist in Hidradenitis suppurativa / Acne inversa stimuliert [32].

3.4.2. Bakterien

Die Hidradenitis suppurativa / Acne inversa ist nicht primär als Infektionserkrankung der Haut anzusehen [6, 24]. Es ist mittlerweile allgemein akzeptiert, die Hidradenitis suppurativa / Acne inversa nicht mehr den Pyodermien zuzuordnen. In Haarfollikeln der befallenen Region wurden trotzdem eine Vielzahl von gram-negativen und gram-positiven Bakterien nachgewiesen, am häufigsten *S. aureus*, *Peptostreptococcus*-Spezies, *Propionibacterium acnes* sowie *Escherichia coli*, *Proteus* und *Klebsiellen* [29]. Bei Patienten mit Hidradenitis suppurativa / Acne inversa wurde im Laufe der Zeit eine Verringerung des prozentualen Anteils der NK-Zellen und eine geringere Reaktion der Monozyten auf bakterielle Komponenten beobachtet [33]. Im Vergleich zu normaler Haut erhöhte sich in Hidradenitis suppurativa / Acne inversa-Läsionen die Anzahl von Toll-like Rezeptor (TLR)-2-exprimierenden

infiltrierenden Makrophagen (CD68+) und dermalen Dendrozyten (CD209+). TLR-2 werden durch bakterielle Produkte stimuliert und wirken proinflammatorisch [34]. Inwieweit die Stimulation von TLR bei der Hidradenitis suppurativa / Acne inversa eine kausale Rolle spielt, oder ob es sich bei den Beobachtungen um ein Epiphänomen handelt, müssen weitere Studien zeigen [24]. Es wird angenommen, dass es zu Veränderungen in der Abwehr von bakteriellen Infektionen kommen kann, z.B. durch eine abgeschwächte Antwort von Monozyten auf Entzündungsreize [33].

Ferner wurde eine veränderte Expression von antimikrobiellen Peptiden gefunden, wie z.B. die Überexpression von Psoriasin in den unteren Schichten der Epidermis, wohingegen die Expressionsebene von humanem β -Defensin-2 (hBD-2) in der Epidermis reduziert war. In der subepidermalen Dermis hingegen fanden sich im Gegensatz zur Normalhaut ebenfalls hBD-2 exprimierende Monozyten/Makrophagen. Hierfür könnte eine erhöhte Expression von Tumornekrosefaktor (TNF)- α und die nachgewiesene Aktivierung von TLR-Rezeptoren verantwortlich sein [35]. Die verstärkte Expression von C-Typ-Lektin-Rezeptoren welche eine Rolle bei der Antigenpräsentation von Makrophagen und Dendriten spielen, lässt eine Interaktion von TLR mit C-Typ-Lektin-Rezeptoren als Trigger der chronischen Entzündung bei der Hidradenitis suppurativa / Acne inversa vermuten [34]. Neuerdings wurde eine starke Expression von Cathelicidin (LL-37) in den apokrinen Schweißdrüsen nachgewiesen, die mit der Pathogenese der Hidradenitis suppurativa/Acne inversa assoziiert werden könnte [36].

3.4.3. Genetische Prädisposition

Inwieweit bei der Pathogenese der Acne inversa genetische Faktoren eine Rolle spielen ist noch nicht endgültig geklärt. Auffällig ist, dass die Hidradenitis suppurativa / Acne inversa familiär gehäuft vorkommt [37]. Die Erkrankung ist wahrscheinlich ein multifaktorielles Geschehen, das auf einer individuellen Prädisposition aufbaut. Unter den Experten des 1. Internationalen Symposiums bestand Konsens, dass unter genetischen Gesichtspunkten Hidradenitis suppurativa / Acne inversa eine polygenetische Krankheit sein muss mit sporadischen Fällen, die entweder in mehreren wichtigen Genen Defekte aufweisen, welche in der Pathogenese der Hidradenitis suppurativa / Acne inversa involviert sind oder familiär ein defektes Gen vererbt wird [6, 8]. Mittels eines molekularen Screenings von vier Generationen einer chinesischen Familie konnte für die Hidradenitis suppurativa / Acne inversa der Locus auf Chromosom 1p21.1-1q25.3 in der 76 Mb-Region flankiert von den Markern D1S248 und D1S2711 identifiziert werden [38]. Dieser Locus konnte allerdings durch andere Gruppen nicht bestätigt werden [24, 39]. In einer Studie mit 6 Han-Chinesen- Familien mit familiärer Erkrankung wurden Mutationen des γ -Secretase-Komplexes auf dem Chromosom 19p13 nachgewiesen [40]. Weiterhin wurden in einer Pilot-Studie mit zehn Hidradenitis suppurativa / Acne inversa -Patienten keine CARD15/NOD2 Polymorphismen gefunden [38]. Diese Polymorphismen werden ansonsten mit Morbus Crohn in Zusammenhang gebracht, was darauf hinweist, dass sich Morbus Crohn mit seinen kutanen Manifestationen von Hidradenitis suppurativa / Acne inversa unterscheidet [8, 41].

3.4.4. Hormone

Der Einfluss hormoneller Faktoren, insbesondere der Androgene zur Krankheitsentstehung wird noch kontrovers diskutiert. Ihr Einfluss ist im Gegensatz zur Acne vulgaris wahrscheinlich nicht von so wesentlicher Bedeutung [11, 42]. Weibliche Patienten mit Hidradenitis suppurativa / Acne inversa sollten zeitnah bezüglich eines polyzystischen Ovarien-Syndroms (PCOS) und Insulinresistenz untersucht werden [43].

3.4.5. Rauchen

Eine aktuelle multivariate Analyse zeigte eine starke Assoziation der Erkrankung mit aktivem Rauchen (relatives Risiko = 12,6, 95 % Konfidenzintervalle 8,6-18,4) [21]. In einer großen retrospektiven Studie mit 100 Patienten konnte gezeigt werden, dass über 90% der Patienten Raucher sind [44]. In weiteren Studien lag der Anteil an Rauchern unter den Hidradenitis

suppurativa / Acne inversa-Patienten zwischen 75% und 85%, was die Erkrankung zusammen mit z.B. der Pustulosis palmoplantaris zu einer Tabak-abhängigen Dermatose macht [6, 19, 23]. Rauchen stellt somit einen der wichtigsten Triggerfaktoren für eine Hidradenitis suppurativa / Acne inversa da.

Nikotin ist das Haupt-Toxin unter den ca. 4000 Toxinen des Zigarettenrauchs. Die mittlere Nikotin-Dosis, die mit einer Zigarette aufgenommen und im Blut nachgewiesen wird, liegt bei ca. 1 mg [45]. Achselschweiß gesunder Probanden findet man eine Konzentration von 150 nM [46]. Nikotin kann selbst eine Woche nach dem Rauchen einer Zigarette noch im Achselschweiß nachgewiesen werden [47]. Nikotin kann die Sekretion von exokrinen Drüsen und die Funktion von neutrophilen Granulozyten beeinflussen. Neuere Daten weisen darauf hin, dass das nicht neuronale cholinerge Netzwerk der Haut möglicherweise ebenfalls eine wichtige Rolle spielt [19]. Die Wirkung von Nikotin ist hierbei als hochpotenter Induktor epidermaler Hyperplasie anzusehen: die Stimulation von Acetylcholinrezeptoren der Haut mit dem cholinergen Agonisten Nikotin in einem organotypischen Ko-Kultursystem der Haut führte zu einer epidermalen Hyperplasie insbesondere am Infundibulum des Haarfollikel-Drüsen-Apparates [48].

Andererseits verfügt Nikotin als pflanzliches Alkaloid über eine selektive antimikrobielle Aktivität, die bei einer Reihe von Gram-positiven und Gram-negativen Bakterien wirksam wird. Eine wichtige Ausnahme stellt, neben *Borrelia burgdorferi*, *Staphylococcus aureus* (*S. aureus*) dar, dessen Wachstum *in vitro* eher sogar gefördert wird [49], was durch den verstärkten Nachweis von *S. aureus* bei Rauchern [50] im allgemeinen und Hidradenitis suppurativa / Acne inversa-Patienten [51] klinisch bestätigt wird. Für *S. aureus* wiederum konnte eine stimulierende Wirkung auf die endogene Acetylcholin-Produktion nachgewiesen werden [52]. Acetylcholin wird u.a. in Keratinozyten synthetisiert und ist der natürliche Ligand von neuronalen und non-neuronalen „Nikotinrezeptoren“ (nikotinische Acetylcholinrezeptoren, nAChR), die auf Keratinozyten, Fibroblasten, Endothel- und Immunzellen der Haut nachweisbar sind [53, 54]. Bei Hidradenitis-suppurativa / Acne-inversa konnte periinfundibulär sowohl eine verstärkte Cholinacetyltransferase Immunreaktivität als auch eine veränderte nAChR-Zusammensetzung nachgewiesen werden [55]. Am follikulären Infundibulum kommt es zu einem Circulus vitiosus: die Sekretion von Nikotin mit dem ekkrinen und apokrinen Schweiß fördert das Wachstum von *S. aureus*, das wiederum die endogene Ach-Produktion fördert, das wiederum über nikotinische AChR das *S. aureus*-Wachstum fördern kann.

In der Gesamtschau ist Nikotin als „Katalysator“ in der Pathogenese der Hidradenitis suppurativa / Acne inversa anzusehen, der die Ausbildung der follikulären Hyperkeratose und der akuten Entzündungsschübe unterstützt, die Abheilung behindert. Die Interaktion mit anderen pathogenetischen Elementen liegt aufgrund der extrem weiten Verbreitung der nAChR nahe, ist jedoch noch nicht untersucht.

3.4.6. Körpergewicht

Eine aktuelle multivariate Analyse zeigte eine Assoziation der Erkrankung mit erhöhtem Körpermassenindex [relatives Risiko = 1,1 (1,1-1,2)] für jede Zunahme von 1 Body-Mass-Index (BMI)-Einheit [21]. In einer großen retrospektiven Studie mit 100 Patienten konnte gezeigt werden, dass bis zu 50% der Patienten an Übergewicht leiden [44].

3.5. Klinik

Annett Milling, Wolfgang C. Marsch, Volker Wienert, Christos C. Zouboulis

Die primäre Läsion ist ein schmerzhafter, solitär tief sitzender, kutan-subkutaner Knoten, der sich spontan zurückbildet, persistiert oder sich in einen Abszess umwandeln kann. Im Allgemeinen handelt es sich um einen horizontalen Befall der Dermis. Abszesse können in der Tiefe verschmelzen und nach außen spontan rupturieren. Die Ruptur geht mit einer eitrigem und/oder wässrig-blutiger Sekretion einher. Die Hidradenitis suppurativa / Acne inversa ist keine Akne: Die tiefen Bereiche der Follikel scheinen betroffen zu sein und nicht das Akroinfundibulum, wie bei der Acne vulgaris, wo die konvexen Hautoberflächen involviert sind. Aus diesem Grund finden sich im Gegensatz zur Acne vulgaris keine geschlossenen Komedonen, jedoch können sich im Frühstadium, wie auch später, follikuläre Papeln und Pusteln entwickeln. Anfangs sind die entzündlichen Läsionen vorübergehend, aber allmählich werden sie chronisch. Es kommt zur Ausbildung von großflächigen, teils livid-erythematösen, knotigen, honigwabenartigen Arealen mit Abszessen und Fistelgängen, die mit einer erheblichen Fibrose (hypertrophe Narben) und weiterer Knotenbildung einhergehen [11]. Im analen Bereich kann es darüber hinaus zur Fistelbildung kommen. Eine spontane Heilung ist nicht zu erwarten. Im wesentlichen bleibt die horizontale Ausbreitung der Erkrankung in der Dermis lokalisiert.

Eines der offensichtlichsten Merkmale der Hidradenitis suppurativa / Acne inversa ist die Beschränkung auf die betroffenen Hautregionen, obwohl aberrierende Hautveränderungen auftreten können. Die Krankheit manifestiert meist symmetrisch, nahezu ausschliesslich an der inversen (apokrinen) Regionen: inguinal (90%), axillär (69%), perianal und perineal (37%), gluteal (27%), submammär (18%), genitofemoral, im Mons pubis und seltener am Gesicht, thorakal, retroaurikulär, am Capillitium, den Augenlidern und am Rücken [56, 57]. Bei etwa 90% der Patienten sind mehr als eine Region betroffen [58]. 23-30% der Hidradenitis suppurativa / Acne inversa-Patienten sind auch von einer Pilonidalsinus-Krankheit betroffen [26, 59]. Diese wird, wenn als solitäre Erkrankung auftretend, als zunächst unilokalisierter Typ einer Hidradenitis suppurativa / Acne inversa angesehen [60]. Anfangs sind häufig die axillären und anogenitalen Regionen befallen. Mit Fortschreiten der Erkrankung kommt es zunehmend zum Befall weiterer Lokalisationen. Während die axilläre Hidradenitis suppurativa / Acne inversa bei beiden Geschlechtern gleich häufig vorkommt, finden sich bei Frauen häufiger genitofemorale und bei Männern häufiger anogenitale Manifestationen.

3.6. Histologie

Wolfgang C. Marsch, Christos C. Zouboulis

Die frühen Hautveränderungen der Hidradenitis suppurativa / Acne inversa zeigen histologisch eine follikuläre Hyperkeratose. Epidermale psoriasiforme Hyperplasie und subepidermales interfollikuläres entzündliches Infiltrat wurden unlängst zusätzlich beobachtet [25]. Basierend auf den histopathologischen Befunden konnte das Infrainfundibulum (tieferer Teil) des terminalen Haarfollikels als entscheidender Ort der Pathogenese der Hidradenitis suppurativa / Acne inversa identifiziert werden [24, 25]. Histologisch sind die apokrinen Drüsen (in 12% der Fälle), deren Ausführungsgänge in den Haarfollikeln münden, und die ekkrinen Schweißdrüsen (in 25% der Fälle) erst sekundär in Mitleidenschaft gezogen [6, 16-18]. Hierfür sprechen Beobachtungen, dass eine Entzündung der apokrinen Drüsen keine Voraussetzung für die Entstehung der Erkrankung ist. Häufig finden sich auch nur Entzündungen des Haarfollikels ohne Beteiligung der apokrinen Schweißdrüsen. Veränderungen an den apokrinen Drüsen werden oft erst im Rahmen einer ausgedehnten Entzündung gefunden, die auch andere Hautstrukturen wie z.B. Schweißdrüsen, Talgdrüsen und kleine Hautgefäße mit einbezieht [19, 60]. Perifolliculitis, aktive Folliculitis, Abszess, Bildung von Granulomen, Zystenbildung, Sinusbildung mit epithelialer Proliferation [61] und horizontale Fibrose können beobachtet werden. In der Subcutis findet man Fibrose, Fettnekrose und Entzündung.

Das entzündliche Infiltrat ist gemischt, es besteht aus Lymphozyten, Histiocyten, Fremdkörperriesenzellen, Plasmazellen und neutrophilen Granulozyten. Je nach Entzündungsgrad und Stadium der Hidradenitis suppurativa / Acne inversa-Läsionen lassen sich unterschiedliche histopathologische Befunde erheben. Das histologische Bild ist allerdings recht eindeutig, somit lassen sich klinisch schwer abzugrenzende Differenzialdiagnosen wie perianaler Morbus Crohn, Furunkulose oder Schweißdrüsenabszesse histologisch mit gewisser Sicherheit ausschließen.

Auslöser des Entzündungsprozesses bei Hidradenitis suppurativa / Acne inversa könnte ein Circulus vitiosus sein, bei dem *S. aureus* und Nikotin sowie endogen produziertes Acetylcholin am Infundibulum zusammenwirken und über eine Stimulation der zahlreich vorhandenen nAChR zu einer Epithelhyperplasie und damit zur Verstopfung des Infundibulums führen [19]. Im weiteren Verlauf kommt es zur Ruptur des Follikels. Die Einwanderung von entzündungsfördernden neutrophilen Granulozyten wird durch Nikotin gefördert, während die Einwanderung und Funktion der Makrophagen, die zum Abbau des Zelldebris insbesondere der freiliegenden Haarschäfte notwendig sind, gehemmt wird. Im weiteren Verlauf der Entzündung sind noch weitere Immunzellen beteiligt, wie z.B. Mastzellen, Plasmazellen und zytotoxische T-Lymphozyten.

3.7. Komplikationen

Aikaterini I. Liakou, Hjalmar Kurzen, Wolfgang Hartschuh

Bei ausgeprägter und/oder langbestehender Hidradenitis suppurativa/Acne inversa können Komplikationen wie Erysipel, Weichtteilphlegmone mit folgender Sepsis, Lymphödeme (vor allem Elephantiasis im Genitalbereich) auftreten. Wiederkehrende Entzündungen mit Blockade der lokalen Lymphdrainage-Strecken und – wenn auch selten – eine maligne Entartung (Plattenepithelkarzinom – fast ausschließlich im Genitoanalbereich – Sterblichkeitsrate bis zu 50 % [62]) kommen vor [8]. Das Risiko eines Plattenepithelkarzinoms im analen Bereich wird mit 1,7-3,2% geschätzt [63]. Die Narbenzüge können zu Bewegungseinschränkungen (vor allem bei axillären Manifestationen) führen. Bei genitoanaler Manifestation kann es zu Strikturen von Urethra, Anus und Rektum kommen und gelegentlich sind pararektale und paraurethrale Fisteln zu beobachten. Nach langer Krankheitsdauer kann es auch zur Anämie, Hypoproteinämie und/oder Amyloidose kommen.

Es besteht eine starke psychische Belastung mit oft resultierenden Einschränkungen der Kontakte und sozialem Rückzug der Patienten, gar die Entwicklung von Depressionen.

3.8. Co-Morbidität

Hjalmar Kurzen, Christos C. Zouboulis

Immer weitere Assoziationen zwischen Hidradenitis suppurativa / Acne inversa und anderen Krankheiten werde reklamiert [8] (Tabelle 1). Zu den Begleitkrankheiten gehören Morbus Crohn und Colitis ulcerosa, SAPHO-Syndrom (Synovitis, Akne, Pustulosis palmoplantaris, Hyperostose und Osteitis), Pyoderma gangränosum, Morbus Adamantiades-Behcet, Spondylarthropathie, und genetische Keratin-Störungen mit follikularer Okklusion wie Pachyonychia congenita und Morbus Dowling-Degos. Weiterhin ist eine Assoziation der Hidradenitis suppurativa / Acne inversa mit genetischen Krankheiten nachgewiesen wie KID (Keratosis, Ichthyosis, Deafness)- und Down-Syndrom. Die Entwicklung epithelialer Tumoren, wie Plattenepithelkarzinom und Adenokarzinom, auf die Hidradenitis suppurativa- / Acne inversa-Läsionen wird der chronischen Inflammation zugeschrieben [8].

Nach einer Befragung von 158 Patienten mit einer chronisch entzündlichen Darmerkrankung nach einer koexistenten Hidradenitis suppurativa / Acne inversa gaben 17% der Morbus Crohn-Patienten und 14% der Colitis ulcerosa-Patienten gaben entsprechende Befunde an [64]. Bei einer anderen Studie mit 61 Patienten gaben 39% der Patienten an Morbus Crohn / Colitis ulcerosa auch erkrankt zu sein [65]. Tatsächlich entwickeln viele Patienten mit Morbus Crohn im Verlauf der Krankheit kutane, perianale Läsionen, die klinisch denen bei Hidradenitis suppurativa / Acne inversa ähneln, z.B. Abszesse und Fisteln. Allerdings ist bei Patienten mit Hidradenitis suppurativa / Acne inversa nur die Haut befallen, beim Morbus Crohn zusätzlich das Intestinum.

4. Diagnosestellung

Volker Wienert, Christos C. Zouboulis

4.1. Diagnostik einschl. Laboruntersuchungen

Ein Teil der Patienten mit Hidradenitis suppurativa / Acne inversa weist eine familiäre Anamnese auf (bis 30% [66]), so dass die Erhebung der Familienanamnese erforderlich ist. Auch nach Tabakkonsum muss gefragt und der BMI bestimmt werden. Die Diagnose wird klinisch durch Inspektion, Palpation und ggf. Fistel Sondierung gestellt. Erhöhte Blutsenkung und C-reaktives Protein weisen auf eine akute Verschlechterung hin. Bei Verdacht einer Superinfektion müssen Abstriche aus tiefen betroffenen Gewebsbereichen und nicht allein von der Hautoberfläche entnommen werden. Untersuchungen mit einem hochauflösenden Ultraschallgerät [67] oder Magnetresonanztomographie (MRT) können bei der Ermittlung der Tiefenausdehnung hilfreich sein.

4.2. Differentialdiagnose

Im perianalen Bereich müssen ein Morbus Crohn, ein periproktitischer Abszess und die Pilonidalsinus-Krankheit (als unilokulärer Typ der Hidradenitis suppurativa / Acne inversa [60]) differentialdiagnostisch erwogen werden [66]. Im Initialstadium ist es schwierig, rezidivierende Follikulitiden von einer beginnenden Hidradenitis suppurativa / Acne inversa an den inversen Hautregionen zu differenzieren.

5. Schweregrad-Klassifikation und Bewertung

Christos C. Zouboulis, Aikaterini I. Liakou

Für die Klassifikation des Schweregrads der Erkrankung steht einerseits die statische Einteilung in die Stadien I-III nach Hurley zur Verfügung [68] (Tabelle 2).

Andererseits bietet die modifizierte Bewertung nach Sartorius [4, 69] eine dynamische Beurteilung der Schwere der Krankheit und ist für klinische Studien geeignet (Tabelle 3).

Reduktion von schweren Verläufen und Narbenbildung

Durch die ausführliche Darstellung der systemischen Therapien mit einer genauen Beschreibung der Anwendung und mit Hinweisen zu Sicherheitsaspekten sollen Vorbehalte gegenüber diesen Therapieverfahren auf Seiten der Ärzte und Patienten abgebaut werden und ihre rechtzeitige, suffiziente und optimale Durchführung sichergestellt werden.

Tabelle 2. Schweregrad-Klassifikation der Hidradenitis suppurativa / Acne inversa nach Hurley

Stadium I Einzelne Abszesse, keine Fistelgänge und Vernarbungen

Stadium II	Ein oder mehrere weit auseinander liegende Abszesse mit Fistelgängen und Narbenbildung
Stadium III	Flächiger Befall mit Abszessen, Fistelgängen und Narbenzügen

Tabelle 3. Modifizierte Bewertung nach Sartorius zur dynamischen Evaluierung des Krankheitsschweregrads

	Anzahl	Faktor	Total
1. Anzahl der involvierten Bereiche, nämlich axillär, submammar, Gesäß, intergluteal, Leiste, genital	I__I	x 3 =	I__I__I
2. Anzahl der Läsionen			
– Anzahl der Knoten (schmerzhaft oder sensitiv)	I__I	x 2 =	I__I__I
– Anzahl der Furunkel / Fisteln (alle purulenten Läsionen, spontan oder nach Druck)	I__I	x 4 =	I__I__I
– Anzahl der hypertrophen Narben (palpabel)	I__I	x 1 =	I__I__I
– Anzahl von anderen Läsionen (superfizielle Pusteln, Folliculitis Läsionen)	I__I	x 0.5 =	I__I__I
3. Entfernung zwischen zwei hauptsächlich involvierten Bereichen 0 = inaktive Läsion; < 5 cm = 2; < 10 cm = 4; > 10 cm = 8	I__I	x 1 =	I__I
4. Alle Läsionen sind getrennt durch normale Haut ja = 0; nein = 6	I__I	x 1 =	I__I
TOTAL =			I__I__I__I

Darüber hinaus soll durch eine rechtzeitige Einleitung von suffizienten Therapien der Anteil schwerer Verläufe, die oftmals mit starker Narbenbildung einhergehen, reduziert werden. Hierzu gehört auch die Entwicklung von Therapiezielen und Vorgaben nach denen der Therapieerfolg überwacht und ggf. eine Therapieumstellung erfolgen soll. Solche Therapieziele sind:

- a) Die Verbesserung der Erkrankung um einen Schweregrad nach der Klassifikation von Hurley und/oder
- b) die Besserung des Sartorius-Scores oder des DLQI innerhalb von 12 Wochen um 25%.

6. Therapie

6.1. Überblick der therapeutischen Möglichkeiten

Christos C. Zouboulis

Die Behandlung der Hidradenitis suppurativa / Acne inversa ist oft enttäuschend, und hat erhebliche negative Auswirkungen auf die Lebensqualität des Patienten. Verglichen mit anderen dermatologischen Erkrankungen ist die Hidradenitis suppurativa / Acne inversa eine der belastendsten und am stärksten die Lebensqualität senkende Erkrankung überhaupt [5]. Es existieren keine zugelassene Medikamente für Hidradenitis suppurativa / Acne inversa.

Nach zwei retrospektiven Analysen der Behandlungsmethoden der Hidradenitis suppurativa / Acne inversa können die folgenden Therapien empfohlen werden [70, 71] (Tabellen 4 und 5):

- a) Radikale chirurgische Exzision des befallenen Gewebes,
- b) chirurgische Exzision einzelner Läsionen,
- c) ablativ LASER-Exzision,
- d) intravenöse (systemische) Behandlung mit Infliximab
- e) orale (systemische) Kombination von Clindamycin und Rifampicin,
- f) subkutanes (systemisches) Adalimumab,
- g) orale (systemische) Hormontherapie mit Ethinylestradiol/ Cyproteronacetat
- h) topische Therapie mit 1%iger Clindamycin-Lösung,
- i) orale (systemische) Behandlung mit Tetracyclin.

Darüber hinaus können folgende Therapien erwogen werden:

- a) Kryochirurgie,
- b) topische Resorcinol-Therapie,
- c) orale (systemische) Behandlung mit Dapson,
- d) orale (systemische) Behandlung mit Finasterid,
- e) orale (systemische) Therapie mit Zinkgluconat,
- f) orale (systemische) Behandlung mit Acitretin,

während folgende Therapien nicht empfohlen werden:

- a) Orale (systemische) Isotretinoin-Therapie
- b) Subkutane (systemische) Behandlung mit Etanercept
- c) photodynamische Therapie.

Obwohl Rauchen einer der pathogenetischen Faktoren der Hidradenitis suppurativa / Acne inversa ist, liegen keine Studien dazu vor, dass eine anhaltende Beendigung des Tabakkonsums zu klinischer Verbesserung führt.

6.2. Operative Therapie

Annett Milling, Volker Wienert, Mauricio Podda, Falk G. Bechara, Christos C. Zouboulis

- Die komplette operative Exzision der erkrankten Areale wird empfohlen.
- Die totale Exzision der einzelnen Knoten und Abszesse bei Hurley-Grad I-II wird empfohlen.
- Die radikale Exzision der betroffenen Areale im reizfrei erscheinenden Fettgewebe teils bis epifaszial und wenn erforderlich auch tiefer bei Hurley-Grad II-III wird empfohlen.
- Eine sekundäre Wundheilung mit gegebenenfalls Spalthauttransplantation nach Wundgranulation bei Hurley-Grad II-III wird empfohlen.
- Ein primärer Wundverschluss nach radikaler Exzision bei Hurley-Grad II-III wird nicht empfohlen.

Die chirurgische Behandlung bleibt die tragende Säule bei der Behandlung sowohl von einzelnen, tiefen und vernarbenden Läsionen (Hurley-Grad II) als auch der extensiven Formen der Hidradenitis suppurativa / Acne inversa (Hurley-Grad III) [72-74]. Die komplette Exzision der erkrankten Areale ist aus Mangel an effektiven und kurativen konservativen Behandlungsmöglichkeiten weiterhin die Therapie der Wahl. Dabei verhalten sich Rezidivquote und Radikalität des Eingriffs zueinander umgekehrt proportional.

Tabelle 4. Evidenzebene und Empfehlungsgrad verschiedener klassischer Therapien der Hidradenitis suppurativa / Acne inversa (modifiziert aus [70])

Substanz	Dosis	Evidenzebene	Empfehlungsgrad
Lokale Antibiotika			
Clindamycin	1%-Lösung	2	B
Systemische Antibiotika			
Clindamycin/Rifampicin	Clindamycin 2x300 mg/d Rifampicin 2x300 mg/d über 12 Wochen	2	B
Andere Antibiotika	Variabel	3	C
Hormone			
Cyproteronacetat	100 mg/d	2	B
Andere orale Contraceptiva	Variabel	3	C
Orale Retinoide			
Isotretinoin	Variabel (niedrig dosiert bis 1,2 mg/Kg KG/d	3	C
Acitretin	Variabel	3	C
Immunsuppressiva			
Kortikosteroide (intraläsional)	Variabel	3	C
Cyclosporin-A	2,0-4,5 mg/Kg KG/d	3	C
Andere			
Dapson	25-150 mg/d	3	C
ALA-PDT	n.r.	3	C
Methotrexat	12,5-15,0 mg/einmal wöchentlich	3	C
Bestrahlung	n.r.	3	C
Botulinumtoxin	250 U	3	C
GM-CSF	450 µg in 10 ml 0,9% NaCl-Lösung	3	C
Kryochirurgie	n.r.	3	C
Chirurgische Exzision			
Lokale Exzision	n.r.	3	C
Radikale Exzision	n.r.	3	C
CO ₂ -LASER	n.r.	3	C

n.r.=nicht relevant

Tabelle 5. Empfohlene Behandlungsverfahren der Hidradenitis suppurativa / Acne inversa (Evidenzlevel modifiziert aus [71])

Substanz	Evidenzebene
Chirurgische Exzision	1
Clindamycin-Rifampicin (p.o.)	2
Infliximab (i.v.)	2
Ablativer Nd:YAG-LASER	2

6.2.1. Operative Exzision bei Hurley-Grad I-II

Bei geringer Ausprägung der Hidradenitis suppurativa / Acne inversa mit einzelnen Knoten und Abszessen (Hurley-Grad I-II), die in toto exzidiert werden können, kann ein primärer Wundverschluss erfolgen [75]. Eine lockere Adaptation der Wundränder und ggf. vorübergehende Einlage einer Drainage (z.B. Gummilasche) sollte hier bevorzugt werden. Eine einfache Inzision der entzündlichen Läsionen ist von geringem Nutzen (Rezidivrate 100%) und sollte daher weitestgehend vermieden werden [70]. Die operative Entfernung des Knoten- bzw. Sinus-"Daches" mit Offenbarung und Verbleib des "Boden"-Epithels kann in manchen Fällen vom Vorteil sein und die Abheilung der operativen Wunden beschleunigen [76, 77].

6.2.2. Operative Exzision bei Hurley-Grad II-III

Bei ausgeprägten Befunden mit Konfluenz der Abszesse und Vorhandensein von Fistelgängen (Hurley-Grad II und III) ist die radikale Exzision der betroffenen Areale im reizfrei erscheinenden Fettgewebe teils bis epifaszial und wenn erforderlich auch tiefer die Methode der Wahl [73, 78]. Die Fistelgänge und Narbenzüge im Randbereich und an der Basis des betroffenen Areals sollten intraoperativ dargestellt und komplett entfernt werden. Zur

Darstellung der Fistelgänge kann intraoperativ auch eine Injektion von Farbstoffen (z.B. Toluidinblau) erfolgen. Ein primärer Wundverschluss sollte nicht durchgeführt werden. Der Verschluss durch Nahlappenplastiken ist immer wieder beschrieben, birgt aber die Gefahr einer Infektion aufgrund einer bakteriellen Kontamination des Operationsgebietes. Lediglich nach radikaler Exzision bei axillärer Manifestation kann aufgrund der per se geringen Rezidivrate im Einzelfall ein primärer Wundverschluss mittels einer Lappenplastik erwogen werden [73].

6.2.3. Versorgung des Operationsdefektes

Es erfolgt eine Konditionierung des Wundgrundes des Operationsdefektes durch geeignete Wundauflagen oder Vakuumversiegelungstechnik. Eine sekundäre Wundheilung wird überwiegend angestrebt, die aber je nach Ausmaß der Wunde 2-3 Monate andauern kann. Alternativ ist nach ausreichender Bildung von Granulationsgewebe eine Defektdeckung mittels Spalthauttransplantation möglich. Der Vorteil der sekundären Wundheilung liegt für die Patienten in der Verkürzung des stationären Aufenthaltes und im Vermeiden eines zusätzlichen Defektes an der Transplantatentnahmestelle. Es sind gute kosmetische Ergebnisse zu beobachten, wenn auch die Wundheilung eine längere Zeit in Anspruch nimmt. Um eine Bewegungseinschränkung durch Narbenzüge zu minimieren, sollten Dehnübungen – ggf. unter physiotherapeutischer Anleitung – erfolgen. In manchen Fällen kann durch die Defektdeckung mittels Spalthauttransplantation die Bildung von Narbenstrikturen und daraus resultierenden Bewegungseinschränkungen, die bei einer sekundären Wundheilung beobachtet werden können, weitgehend vermieden werden.

6.2.4. Rezidivraten

Die Rezidivrate der Erkrankung ist nicht unerheblich und sowohl abhängig von der chirurgischen Vorgehensweise als auch von der Lokalisation der Erkrankung (Tabelle 6). Inwieweit die Fortführung des Rauchens dazu eine Rolle spielt, ist noch unklar.

Tabelle 6. Rezidivraten der Hidradenitis suppurativa / Acne inversa nach Art der operativen Exzision und Behandlung des Operationsdefektes

Art der Exzision und postoperativen Behandlung	Rezidivrate	Literatur
Einfache Drainage der Abszesse	100%	[74]
Resektion der abszess- und fistelhaltigen Areale	42,8%	[74]
Radikale Exzision mit 1 cm Sicherheitsabstand im gesunden Gewebe (nach 106 Operationen 2,5% [50], nach 66 Operationen 5,75% [23])	2,5-27%	[61, 74]
Primärverschluss des operativen Defektes (bei 106 Patienten mit 143 Exzisionen)	70,0%	[83]

Die Rezidivhäufigkeit ist bei axillären (3%) und perianalen Manifestationen (0%) deutlich geringer als bei inguinoperinealer (37%) und submammärer (50%) Acne inversa (nach 118 radikalen Exzisionen bei 82 Patienten) [79].

Autoren, die eine Exzision mit primärer plastischer Deckung durchgeführt hatten, berichten über gute Ergebnisse [80-82]. Die postoperative Komplikationsrate des Primärverschlusses ist im Vergleich zur sekundären Wundheilung jedoch größer.

6.3. LASER-Therapie

Hjalmar Kurzen, Klaus Fritz, Christos C. Zouboulis

- Eine ablative Therapie mit dem CO₂-LASER und dem Nd-YAG-LASER kann empfohlen werden.
- Eine konservative LASER-Behandlung [gepulster Nd-YAG-LASER, Dioden-LASER] kann erwogen werden.

6.3.1. Ablative LASER-Behandlung

Die Ablation von Hidradenitis suppurativa / Acne inversa-Läsionen mit dem CO₂-LASER wurde bereits 1987 von Dalrymple und Monaghan [84], später von Sherman und Reid [85] sowie von Lapins et al. [86] als Modifikation der chirurgischen, radikalen Sanierung vorgeschlagen. In einer 1996 publizierten Fallberichtserie zeigten von 7 Patienten lediglich ein Patient Rezidiv [87]. In einer 2002 publizierten Studie zeigten von 34 Patienten lediglich 4 Patienten Rezidive in den operierten Arealen, was einer Rezidivrate von 12,5% bei dieser Methode entspricht [88]. Die Zufriedenheit der Patienten mit dem kosmetischen und funktionellen Ergebnis dieses Vorgehens wird ohne genaue Zahlenangabe als gut beschrieben. Die Heilungszeit scheint mit 4 Wochen [88, 89] nicht wesentlich kürzer zu sein, als bei radikaler Exzision, bemerkenswert erscheint jedoch, dass alle Behandlungen ambulant durchgeführt wurden und die meisten Patienten bereits nach einigen Tagen trotz Verband wieder arbeitsfähig waren. Da bislang keine kontrollierten vergleichenden Studien vorliegen, kann die CO₂-LASER assistierte Entfernung der betroffenen Areale derzeit nicht generell als überlegende Methode empfohlen werden [88].

6.3.2. Konservative LASER-Behandlung

Die Anwendung konservativer Laser zielt in erster Linie auf die Zerstörung von Haarfollikeln als pathogenetische Basis der Hidradenitis suppurativa / Acne inversa. Hierzu liegen spärliche Daten zu Dioden-, langgepulstem Neodym-YAG- und Farbstoff-LASERn vor [89-91].

In einer kontrollierten, prospektiven Studie wurden bei 22 Acne inversa Patienten in Stadium II-III nach Hurley dreimalig in 4-Wochen Abständen mit einem langgepulsten Neodym-YAG-LASER Behandlungen durchgeführt. Es kam hierbei zu einer durchschnittlich 65%-igen Verbesserung der Symptome [92] im Durchschnitt aller Lokalisationen, wobei die Minderung der Symptome 73,4% inguinal, 62,0% axillär und 53,1% inframammär betrug. Die Reduktion der Ausprägung der Hidradenitis suppurativa / Acne inversa vor und nach 3 Monaten Behandlung war statistisch signifikant ($p < 0,02$). Sollten diese sehr guten Ergebnisse von anderen Arbeitsgruppen bestätigt werden können, so ist die LASER-gestützte Enthaarung vermutlich einer vielversprechender Behandlungsansatz zumindest der minder schweren Fälle von Hidradenitis suppurativa / Acne inversa. Der Dioden-LASER (1450 nm) erhitzt Wasser in der oberen Dermis und dadurch soll Talgdrüsen und andere Strukturen zerstören (Herstellerangaben). Dioden-LASER sind zugelassen zur Behandlung der Acne vulgaris, Aknenarben und Talgdrüsenhyperplasien. In einem Fallbericht wird die Verbesserung einer Acne inversa nach 4 Behandlungen geschildert, gleichzeitig mit einer Reduktion einer begleitenden Hyperhidrose. Der mögliche Mechanismus bleibt ungeklärt [93]. In einem weiteren Fallbericht wurde eine Reduktion der Entzündung durch die Anwendung eines Farbstofflasers (7 mm Spot, 12 Joule) dokumentiert. Eine Entzündungsreduktion durch Farbstofflasertherapie ist aus der Narbenbehandlung in der Literatur beschrieben (Fritz K, Hunger R. Eingereicht zur Publikation).

Das Verfahren ist aktuell eher als experimentell zu werten.

6.4. Klassische Konservative Therapie

Hjalmar Kurzen, Volker Wienert, Christos C. Zouboulis

6.4.1. Topische Therapie

- Eine topische Therapie mit Clindamycin 1%-Lösung wird empfohlen:
 - Bei leichten Initialformen der Hidradenitis suppurativa / Acne inversa
 - Als Begleitmedikation zur systemischen oder chirurgischen Therapie schwerer Formen
 - Eine topische Therapie mit Resorcinol-Peeling kann bei Patienten mit leichten Formen (Hurley I-II) erwogen werden.
- Eine intraläsionale Kortikosteroidtherapie kann erwogen werden.
- Intraoperatives intraläsionales Gentamycin wird nicht empfohlen.

Unter lokaler Antibiotikagabe heilt die Hidradenitis suppurativa / Acne inversa nicht ab, häufig vermindern sich jedoch Schmerzen und Sekretion, was zu einer gewissen Remission führt. In einer randomisierten kontrollierten Studie an 27 Patienten, zeigte Clemmensen, dass topisches Clindamycin (1%ige Lösung) innerhalb von 3 Monaten besser wirkt als Placebo [94]. Jemec und Wendelboe konnten bei 46 Patienten keinen signifikanten Unterschied zwischen der topischen Clindamycinapplikation und systemischer Tetrazyklingabe feststellen [95].

Lokales 15%iges Resorcinol-Peeling führte bei 12 Frauen mit Hidradenitis suppurativa / Acne inversa Hurley I-II zu einer signifikanten Abnahme der schmerzhaften Abszesse und des Schmerzgefühls insgesamt [96].

Intraläsionale Injektionen mit Kortikosteroiden können eine vorübergehende Besserung einzelner Läsionen erzielen [69].

Eine Studie mit 200 Patienten hat gezeigt, dass die Verabreichung von Gentamicin nach der primären Exzision der Läsionen, die Zahl der Komplikationen in der postoperativen Phase reduzieren kann, es aber unwirksam war hinsichtlich der langfristigen Rezidivrate [97].

6.4.2. Systemische Antibiotika

Eine orale systemische Therapie mit Clindamycin 300 mg 2x/d und Rifampicin 300 mg 2x/d wird empfohlen:

- Als systemische Therapie der ersten Wahl bei Hidradenitis suppurativa / Acne inversa

Bei Unverträglichkeit kann Clindamycin durch Minozyklin (50 mg 2x/d) ersetzt werden.

6.4.2.1. Wirkmechanismus

Systemische Antibiotika wirken einerseits über eine Verminderung der Kolonisation der Haarfollikel mit Bakterien, andererseits über eine Verminderung verschiedener pro-inflammatorischer Mechanismen. Deshalb gibt es keine lineare Dosis-Wirkungsbeziehung. Clindamycin blockiert die Proteinbiosynthese von Bakterien durch Bindung an die 50S-Untereinheit der Ribosomen. Dadurch wird das Enzym Peptidyltransferase blockiert. Clindamycin hat einen bakteriostatischen Wirkungsmechanismus. Rifampicin hemmt die bakterielle DNA-abhängige RNA-Polymerase.

6.4.2.2. Wirksamkeit

In drei retrospektiven Studien erhielten 164 Patienten Clindamycin 300 mg 2x/d und Rifampicin 300 mg 2x/d für 10 bis 12 Wochen [98-100]. Eine komplette Remission über 1 bis 4 Jahre erfuhren 32 Patienten, zwei weitere Patienten kamen zur kompletten Remission nach der Substitution von Clindamycin durch Minocyclin (100 mg/d) aufgrund vorübergehenden Durchfalls. 21 Patienten waren aufgrund von Nebenwirkungen, überwiegend Diarrhöe, nicht in

der Lage die Behandlung fortzusetzen. Die meisten Patienten, die angesprochen haben, erlitten nach Abschluss der Therapie keinen Rückfall.

Über die Wirkung anderer systemische Tetracycline und Erythromycin gibt es lediglich Fallberichte.

6.4.2.3. Wesentliche Gegenanzeigen / Anwendungsbeschränkungen

Clindamycin: Eine absolute Kontraindikation besteht bei Überempfindlichkeit gegen Lincosamid-Antibiotika. Relative Kontraindikationen sind das Vorliegen einer eingeschränkten Leberfunktion, Störung der neuromuskulären Übertragung (z.B. Myasthenia gravis), Magen-Darm-Erkrankung in der Anamnese des Patienten.

Rifampicin: Teratogenität ist bei Rifampicin im Tierversuch nachgewiesen worden, entsprechend gilt eine Schwangerschaft als Kontraindikation.

Minocyclin: Schwangerschaft, Stillzeit, Lebensalter unter 8 Jahren, schwere Leberfunktionsstörungen, Niereninsuffizienz.

6.4.2.4. Dosierungsschema und Therapiedauer

- Dosisempfehlung: Clindamycin 2 x 300 mg/d, Rifampicin 2 x 300 mg/d, Minocyclin 2 x 50 mg/d
- Therapiedauer: ≥ 1 Monat und ≤ 3 Monate

6.4.2.5. Unerwünschte Arzneimittelwirkungen / Sicherheit

Clindamycin: Die häufigsten Nebenwirkungen sind Übelkeit, Diarrhö und Erbrechen. Eine seltene Nebenwirkung der Lincosamid-Antibiotika, zu der Gruppe deren Clindamycin gehört, ist die pseudomembranöse Enterokolitis. Sie ist Anlass zum sofortigen Abbruch der Therapie mit Clindamycin. Selten sind Leberschäden mit Anstieg der Transaminasen, Allergien und Leukozytopenie zu befürchten.

Rifampicin: Als wichtigste Nebenwirkung sind Leberschädigungen bekannt, eine regelmäßige Kontrolle der Leberwerte ist daher erforderlich, und Erkrankungen der Leber stellen eine Kontraindikation dar. Das Auftreten eines Red Man-Syndrom wurde beschrieben. Rifampicin führt bei Einnahme zu einer rot-orange Färbung von Körperflüssigkeiten (Speichel, Urin usw.).

Minocyclin: Minocyclin kann im Gegensatz zu den anderen Tetracyclinen bei Langzeittherapie einen systemischen Lupus erythematoses induzieren [101]. Daneben können zwar selten, im Einzelfall aber schwerwiegende Nebenwirkungen in den ersten Behandlungswochen auftreten (u.a. Autoimmunhepatitis, Thyreoiditis, Polyarteriitis nodosa, Hypersensitivitätsreaktionen [Pneumonie, Eosinophilie, DRESS-Syndrom], Arthritis, Vaskulitis, Hepatitis).

Durch die antibiotische Therapie kann eine Candida-Vulvovaginitis auftreten.

6.4.2.6. Arzneimittelinteraktionen

Die verwendeten Antibiotika weisen zahlreiche Arzneimittelinteraktionen auf (Tabelle 7). Eine kontrollierte Studie und Auswertungen der Literatur zeigten, dass Rifampicin und Clindamycin, aber nicht Minocyclin, die Wirksamkeit oraler Kontrazeptiva beeinflusst [102, 103]. Rifampicin wird meistens mit mindestens einem anderen wirksamen Antibiotikum kombiniert. Da es eine besondere chemische Formel im Vergleich zu fast allen anderen Antibiotika aufweist, gibt es mit diesen Wirkstoffen keine Kreuzresistenz. Minocyclin darf nicht mit Isotretinoin kombiniert werden (erhöhter Hirndruck!). Aufgrund der kurzen Antibiotika-Halbwertszeit genügt eine 1-tägige Pause zwischen Antibiotikatherapie und Beginn einer weiteren systemischen Behandlung.

Tabelle 7. Wechselwirkungen oraler Antibiotika

	Clindamycin*	Rifampicin	Minocyclin
Verminderung der Resorption	Orale Antiandrogene		Antazida, Milch, Eisensalze, Kohle
Erhöhung der Wirksamkeit von	Muskelrelaxanzien (Baclofen, Tizanidin, Tolperison) und Narkosegasen (Diethylether, Distickstoffmonoxid, Halothan, Fluranen)		Oralen Antidiabetika, oralen Antikoagulantien, Cyclosporin A, Digoxin, Methotrexat
Vermehrter Abbau (Enzyminduktion) durch		Orale Antiandrogene	Barbiturate, Carbamazepin, Phenytoin, Primidon, chronischer Alkoholkonsum
Antagonisierung der Wirkung (Interaktion mit P450 Enzymsystem) von	Makrolid-Antibiotika (Erythromycin, Clarithromycin, Roxithromycin, Azithromycin)		

* Wird Clindamycin als Infusion verabreicht, so darf es auf keinen Fall mit Aminophyllin (zur Bronchienerweiterung), Ampicillin (Breitbandpenicillin), Calciumgluconat (Kalzium-Substitutionsmittel), Magnesiumsulfat (Magnesium-Substitutionsmittel), Phenytoin-Natrium (Antiepileptikum) oder Wirkstoffen aus der Gruppe der Barbiturate (Beruhigungsmittel) wie Methohexital, Thiopental und Phenobarbital gemischt werden.

6.4.2.7. Anwendungshinweise

- Laborkontrollen (Blutbild, Leberwerte) können vor einer Antibiotikatherapie erwogen werden.
- Zur Therapieintensivierung kann eine i.v. Clindamycin-Therapie über 5 Tage (3x300 mg/d oder 3x600 mg/d nach Körpergewicht) vor der oralen Clindamycin/Rifampicin-Therapie verabreicht werden.
- Je nach Jahreszeit und individueller UV-Exposition kann bei einer Therapie mit Minocyclin ein Lichtschutz gegen UVA empfohlen werden.
- Bei vorhandener Bakterienresistenz gegen Clindamycin soll eine Resistogramm-angepasste antibiotische Therapie durchgeführt werden.

6.4.3. Hormonelle Antiandrogene

Eine orale hormonelle antiandrogene Therapie mit Ethinylestradiol/Cyproteronacetat wird empfohlen.

- Die hormonelle antiandrogene Therapie wird nicht empfohlen als primäre Monotherapie einer Hidradenitis suppurativa / Acne inversa.
- Die hormonelle antiandrogene Therapie (Ethinylestradiol in Kombination mit Cyproteronacetat) wird empfohlen bei weiblichen Patienten mit mittelschwerer Hidradenitis suppurativa / Acne inversa, die auf systemische Antibiotika nicht ansprechen.
- Die hormonelle antiandrogene Therapie (Ethinylestradiol in Kombination mit Cyproteronacetat) wird empfohlen bei weiblichen Patienten mit mittelschwerer Hidradenitis suppurativa / Acne inversa und PCOS.
- Die hormonelle antiandrogene Therapie kann bei erwachsenen Frauen mit Hidradenitis suppurativa / Acne inversa in Kombination mit durchgeführter klassischer Therapie empfohlen werden.

Es wird empfohlen, die Einleitung der hormonellen antiandrogenen Therapie zusammen mit einem Facharzt für Gynäkologie durchzuführen. Bei der Einleitung der Therapie mit hormonellen Antiandrogenen ist insbesondere das erhöhte Thrombophilierisiko zu berücksichtigen. Eine entsprechende Untersuchung und Risikoaufklärung sollen hierbei erfolgen.

Die Weiterverordnung kann durch einen in dieser Therapie erfahrenen Dermatologen erfolgen. Eine regelmäßige Risikobewertung und Nutzenbetrachtung im Verhältnis zum Therapieergebnis und einer Erhaltungstherapie muss insbesondere unter Abwägung patientenspezifischer Risikofaktoren stets erfolgen.

6.4.3.1. Wirkmechanismus

Hormonelle Antiandrogene reduzieren das zirkulierende freie Testosteron um 40 bis 50% [104]. Nach ihrem Mechanismus teilt man die Antiandrogene ein in Androgenrezeptorhemmer und Hemmer des peripheren Androgenmetabolismus (5 α -Reduktase-Inhibitoren) [105].

6.4.3.2. Wirksamkeit

In einer kontrollierten Studie mit Ethinylestradiol 50 μ g/Cyproteronacetat 50 mg täglich gegen Placebo zeigten 50% der mit Ethinylestradiol/Cyproteronacetat behandelten Frauen eine Besserung ihrer Erkrankung, 30% wiesen eine komplette Remission über 18 Monate auf [106]. Vier weitere weibliche Patienten mit langfristigem Befall besserten sich unter Cyproteronacetat 100 mg täglich [107]. Eine retrospektive Studie an 64 weiblichen Patienten konnte zeigen, dass eine Antiandrogen-Therapie effektiver ist als eine orale Antibiotikatherapie (55% vs 26%) [108].

In einigen Fallberichten wurde über eine Wirksamkeit des 5 α -Reduktase Typ-II-Inhibitors Finasterid bei weiblichen und männlichen Patienten berichtet [109, 110].

6.4.3.3 Dosierungsschema und Therapiedauer

- Dosisempfehlung: Ethinylestradiol 30 μ g/Cyproteronacetat 2 mg (ggf. auf 50 mg erhöhen)
- Therapiedauer: \geq 6 Monate

6.4.3.4. Unerwünschte Arzneimittelwirkungen / Sicherheit

Die Reduktion der initial hohen Östrogendosis (50 μ g) in den oralen Antiandrogenen auf 35 μ g bis hin zu sogar 20 μ g in manchen Präparaten hat zu einer erheblichen Abnahme eines kardiovaskulären Risikos von Cyproteronacetat-haltigen Präparaten geführt [111]. Allerdings ist bei der Verordnung von Cyproteronacetat-haltigen Präparaten das im Vergleich zu anderen

Gestagenen weiterhin erhöhte Risiko (um 2-fach) von venösen Thromboembolien zu beachten [112, 113].

Präparate mit mittlerer Östrogendosis (30-40 µg) führen zu einer leichten Gewichtszunahme [114]. Milde bis moderate Episoden von Kopfschmerz, Brustschmerz, Nausea und Dysmenorrhoe sind die häufigsten Nebenwirkungen unter Antiandrogenen. Amenorrhoe tritt bei 1,5-1,8% der Patientinnen auf. Reduzierte Libido und Nervosität können auch auftreten. Ein Therapieabbruch aufgrund von Nebenwirkungen wurde in 3,4% der Frauen unter Ethinylestradiol/Cyproteronacetat registriert [115].

Weitere Nebenwirkungen sind Hypertonie, metabolische Erkrankungen und Herzklappendefekte.

Die Behandlung mit Finasterid ist mit einem erhöhten Teratogenitätsrisiko, Reduktion der Libido, erektiler Dysfunktion und Gynäkomastie bei Männern und Brustvergrößerung bei Frauen assoziiert.

6.4.3.5. Arzneimittelinteraktionen

Hormonelle Antiandrogene unterliegen komplexen Abbau- und Regulationsmechanismen. Damit können zahlreiche Interaktionen bis hin zum Verlust ihrer Wirkung verbunden sein.

Antiepileptika wie Phenytoin, Phenobarbital, Primidon oder Carbamazepin bewirken durch Induktion der Cytochrom-P450-Enzyme der Leber einen gesteigerten metabolischen Abbau und somit eine Verminderung der Wirksamkeit der hormonellen Antiandrogene. Gleiches gilt für Tranquilizer, Neuroleptika, Hypnotika und Sedativa wie Barbiturate, Promethazin, Chlorpromazin oder Benzodiazepine. Auch Antimykotika wie Griseofulvin können zu einer Induktion der Cytochrom-P450-Enzyme und somit zu einem verstärkten Metabolismus und Serumspiegelabfall der Antiandrogene führen. Da auch Hypericin die Aktivität von CYP-3A4 induziert, geht die gleichzeitige Einnahme von Johanniskraut-Präparaten mit vermehrten Zwischenblutungen und einer Abnahme der Wirkung der hormonellen Antiandrogene einher. Auch hier muss die Patientin auf die Bedeutung zusätzlicher empfängnisverhütender Maßnahmen aufmerksam gemacht werden.

Zu einer Wirkungsminderung kann auch die gleichzeitige Einnahme von Antibiotika wie Clindamycin und Rifampicin führen.

In Kombination mit Antidiabetika führen hormonelle Antiandrogene zu einer Veränderung der Glucosetoleranz und Zunahme der peripheren Insulinresistenz. Der diabetogene Effekt macht die strenge Kontrolle bei Diabetikerinnen erforderlich. Hormonelle Antiandrogene sind bei Patientinnen mit metabolischem Syndrom als Risikokonstellation kontraindiziert. Als Kontraindikationen gelten weiter hormonabhängige maligne Tumoren, schwere Leberschäden, kardiovaskuläre Erkrankungen, Adipositas und schwere Formen der Hypertonie, angeborene oder erworbene Fettstoffwechselstörungen sowie Thrombosen und Embolien (s. Fachinformation orale hormonelle Kontrazeptiva).

6.4.3.6. Anwendungshinweise

Bei der Verordnung oraler hormoneller Antiandrogene, die aufgrund ihrer Zusammensetzung genauso wie orale hormonelle Kontrazeptiva wirken, sind die Warnhinweise der Fachinformationen unbedingt zu berücksichtigen. Weiterhin sind eine Risikoanamnese und eine frauenärztliche Untersuchung erforderlich. Im Rahmen der Risikoanamnese ist auch auf Brustkrebs- und Ovarialkarzinomerkrankungen, Diabetes in der Familien- und Eigenanamnese sowie auf aktuelle gesundheitliche Risiken, wie bspw. Übergewicht, Rauchen, Drogen, Alkohol, Arzneimittel usw. zu achten. Zigarettenrauchen bei Einnahme oraler hormoneller Kontrazeptiva führt zu einem deutlichen Anstieg der kardio- und cerebrovaskulären Morbidität

und Mortalität. Bei mehr als 15 Zigaretten pro Tag ist das Sterberisiko gegenüber nicht rauchenden Pillenanwenderinnen um 114% erhöht. Aufgrund der deutschen Fachinformationen zu oralen hormonellen Kontrazeptiva sowie internationaler Empfehlungen sollten Frauen über 35 Jahren, die rauchen, keine oralen hormonellen Kontrazeptiva anwenden (absolute Kontraindikation). Bei der Verordnung ist die Patientin weiterhin auf Frühsymptome kardiovaskulärer Erkrankungen hinzuweisen [z.B. ACHES: Abdominal pain (Bauchschmerzen), Chest pain (Brustschmerzen), Headache (Kopfschmerzen; insbesondere bei Halbseitensymptomatik), Eye disturbances (Sehstörungen), Swelling of the legs (Anschwellen der Beine)].

Durch Schädigung der Magenschleimhaut sowie eine verminderte Resorption und verringerte Serumspiegel können auch Erkrankungen wie Gastritiden, Enteritiden, Zöliakie, Morbus Crohn, Diarrhö (schwere Verlaufsform) oder Erbrechen (innerhalb von 3-4 Stunden nach Tabletteneinnahme) infolge von Anorexie oder Bulimie zur Abnahme der Wirksamkeit oraler Kontrazeptiva führen. Einen negativen Einfluss auf den empfängnisverhütenden Effekt oraler Kontrazeptiva durch erhöhte Aktivität der Cytochrom-P450-Enzyme können zudem drastisches Untergewicht zum Beispiel durch psychische Erkrankungen beziehungsweise exzessive Diäten haben.

6.4.4. Retinoide

- Eine orale systemische Therapie mit Isotretinoin wird nicht empfohlen.
- Eine orale systemische Therapie mit Acitretin kann erwogen werden.

6.4.4.1. Wirkmechanismus

Retinoide sind Substanzen mit ähnlichen biologischen Eigenschaften wie Vitamin-A. Die meisten Moleküle aktivieren nukleare Rezeptoren, die zur Steroidrezeptorsuperfamilie gehören. Der Ligand-Rezeptor-Komplex bindet an spezifische Stellen der Genpromotorregion und moduliert anschließend die Expression von Retinoid-regulierbaren Genen. Retinoide haben antiproliferative und immunmodulierende Eigenschaften. In der Haut beeinflusst Acitretin die mitotische Aktivität und Ausdifferenzierung der Keratinozyten und bremst die intraepidermale Einwanderung neutrophiler Granulozyten [116]. Retinoide inhibieren die IL-6 bedingte Induktion von Th17-Zellen, welche eine wichtige Rolle in der Hidradenitis suppurativa / Acne inversa-Pathogenese spielen und die Differenzierung von regulatorischen T-Zellen bewirken [8].

Für Acitretin, ein synthetisches monoaromatisches Retinoid der 2. Generation sind allerdings keine Rezeptoren bekannt. Nach oraler Einnahme wird Acitretin zu 36-95% im Darm absorbiert. Acitretin wird an Albumin gebunden, ist lipophil, wird im Fettgewebe gespeichert und daher langsam ausgeschieden. Die Halbwertszeit nach multipler Einnahme beträgt 80-175 Tage [116].

6.4.4.2. Wirksamkeit

Orales Isotretinoin ist unwirksam bei der Behandlung von Hidradenitis suppurativa / Acne inversa. In einer retrospektiven Studie mit 358 Patienten, die interviewt und untersucht wurden bezüglich der Wirkung einer vorangegangenen oralen Isotretinoin-Behandlung, erklärten nur 16,1% eine Verbesserung beobachtet zu haben [117]. In einer weiteren retrospektiven Studie mit 68 Patienten zeigten 23,5% eine deutliche Besserung innerhalb von 4-6 Monaten bei einer mittleren Isotretinoin-Dosis von 0,56 mg/kg Körpergewicht, allerdings wurde der Effekt bei lediglich 16,2% während der Nachbeobachtungszeit erhalten oder verbessert [118].

In einer retrospektiven Studie mit 12 Patienten [119] und in einzelnen Fallberichten [120-122] wurde eine Remission der Erkrankung betreffend den bestehenden Schmerz und die Entwicklung entzündlicher Knoten durch eine Langzeittherapie mit oralem Acitretin (Etreinat) beobachtet. Die Remission dauerte von 6 Monaten bis über 4 Jahre [119].

6.4.4.3. Wesentliche Gegenanzeigen / Anwendungsbeschränkungen

Absolute Gegenanzeigen

- Schwerwiegende Nieren- oder Leberfunktionsstörungen
- Bei Frauen im gebärfähigen Alter: Schwangerschaft, Stillen, Kinderwunsch oder nicht ausreichende Gewährleistung sicherer kontrazeptiver Maßnahmen bis zwei Jahre nach Absetzen der Therapie

Wichtige relative Gegenanzeigen

- Alkoholmissbrauch [123]
- Manifester Diabetes mellitus
- Tragen von Kontaktlinsen
- Kindesalter
- Pankreatitisanamnese
- Medikamentös eingestellte Hyperlipidämie
- Arteriosklerose
- Gleichzeitige Einnahme von Tetracyclinen oder Methotrexat

6.4.4.4. Dosierungsschema und Therapiedauer

- Initialdosis: Acitretin 0,3 - 0,5 mg/kg Körpergewicht/d
- Therapiedauer: 3 – 4 Wochen
- Anpassung: individuell - Bei optimaler Dosierung in geringem Ausmaß trockene Lippen (potentieller Maßstab zur Bestimmung der optimalen Dosierung [124])
- Beendigung der Therapie: Erkrankung in Remission - Langzeittherapie wird nicht allgemein empfohlen.

6.4.4.5. Unerwünschte Arzneimittelwirkungen / Sicherheit

Die Behandlung mit einer effektiven Dosis ist oftmals verbunden mit den unerwünschten Wirkungen einer Hypervitaminose-A, die mit Ausnahme von Hyperostosen zu einem Großteil dosisabhängig und reversibel sind (Tabelle 8). Die Cheilitis tritt bei nahezu 100% der behandelten Patienten auf. Die Teratogenität schränkt die Behandlungsmöglichkeiten von Frauen im gebärfähigen Alter erheblich ein.

6.4.4.6. Arzneimittelinteraktionen

- Tetracycline (Tetracyclin, Doxycyclin und Minocyclin) und Acitretin können zu Hirndrucksteigerungen (Pseudotumor cerebri) führen. Sie sollten nicht gleichzeitig mit Acitretin angewendet werden.
- Acitretin kann bei gleichzeitigem Gebrauch Phenytoin von den Bindungsstellen von Plasma-Eiweißen verdrängen.
- Von einer gleichzeitigen Einnahme einer hohen Dosis Vitamin A sowie anderen systemischen Retinoiden wird abgeraten.
- Bei gleichzeitigem Gebrauch von Methotrexat besteht ein erhöhtes Risiko einer toxischen Hepatitis.
- Der kontrazeptive Effekt von niedrig dosierten Progesteron-Pillen (Minipille) kann bei gleichzeitiger Anwendung von Acitretin vermindert sein.

6.4.4.7. Anwendungshinweise

Acitretin wird bevorzugt während einer fetthaltigen Mahlzeit oder mit Vollmilch eingenommen. Um sicher zu sein, dass keine Schwangerschaft vorliegt, sollte die Behandlung am zweiten oder dritten Tag des Menstruationszyklus begonnen werden, wenn mindestens einen Monat vorher eine ausreichende Kontrazeption vorlag. Bei einigen Patienten wird Acitretin in Etretinat umgewandelt. Dies wird durch Alkohol begünstigt. Deshalb ist Alkohol bei Frauen im gebärfähigen Alter während der Einnahme und zwei Monate danach verboten.

Die mögliche Umwandlung von Acitretin zu Etretnat bedingt, dass bei Frauen im gebärfähigen Alter die kontrazeptiven Maßnahmen bis ca. zwei Jahre nach Therapieende einzuhalten sind.

Tabelle 8. Auswahl wesentlicher unerwünschter Wirkungen von Acitretin und Maßnahmen zu ihrer Vermeidung

Wesentliche unerwünschte Wirkungen von Acitretin

Sehr häufig	Hypervitaminose-A (mit z.B. Xerose der Haut und Schleimhäute), Cheilitis
Häufig	Bindehautentzündung des Auges (cave: Kontaktlinsen), Effluvium, Photosensibilität
Gelegentlich	Muskel-, Gelenk- und Knochenschmerzen
Selten	Gastrointestinale Beschwerden, Hepatitis, Ikterus; bei Langzeittherapie: Knochenveränderungen
Sehr selten	Pseudotumor cerebri

Vermeidung / Behandlung der wesentlichen unerwünschten Wirkungen von Acitretin

<i>Unerwünschte Wirkung</i>	<i>Maßnahme</i>
Trockenheit von Haut und Schleimhaut	Eincremen (auch eventuell die Nasenschleimhaut), künstliche Tränen, keine Kontaktlinsen tragen
Diffuse Alopezie	Patient über den reversiblen Charakter dieser unerwünschten Arzneimittelwirkung informieren
Lichtempfindlichkeit	Vermeiden von Sonnenlicht, Sonnenschutzcreme
Erhöhung der Serumlipide und Leberwerte	Alkoholabstinenz, fett- und kohlenhydratarme Diät, Lipidsenker
Muskel- und Knochenschmerzen	Bei persistierenden Beschwerden: Röntgenuntersuchungen, Gabe von NSAID, Vermeiden von exzessivem Sport
Generalisiertes Ödem (selten)	Behandlung stoppen, Nierenfunktionsuntersuchung veranlassen

6.4.5. Dapson

- Eine orale systemische Therapie mit Dapson kann erwogen werden.

6.4.5.1. Wirksamkeit

Nach Dapson-Therapie (25-150 mg/d) von 5 Patienten mit Hidradenitis suppurativa / Acne inversa über 4 bis 12 Wochen kam es zu einer Besserung der klinischen Symptome [125]. Diese positiven Ergebnisse wurden von Fallberichten unterstützt [126]. Eine aktuelle Studie mit 24 Patienten zeigte eine Besserung des klinischen Bildes bei 38% der Patienten, insbesondere bei solchen mit leichten Krankheitsformen [127].

6.4.5.2. Unerwünschte Arzneimittelwirkungen / Sicherheit

Potentielle unerwünschte Wirkungen von Dapson sind eine hämolytische Anämie, Methämoglobinämie, Blubildveränderungen, Hepatitis, periphere Neuropathie, Lupus erythematodes-ähnliche Reaktion, psychische Labilität, Erythema multiforme.

6.4.5.3. Anwendungshinweise

Vor dem Beginn der Therapie muss die Enzymaktivität der Glucose-5-Dehydrogenase überprüft werden. Während der Behandlung ist eine Kontrolle des methylierten Hämoglobins erforderlich.

6.4.6. Kolchizin

- Eine orale systemische Therapie mit Kolchizin wird nicht empfohlen.

6.4.6.1. Wirksamkeit

Nach Kolchizin-Therapie (0,5 mg 2x/d) von 8 Patienten mit Hidradenitis suppurativa / Acne inversa über 4 Monate kam es zu keiner Besserung der klinischen Symptome [128].

6.4.7. Zinkgluconat

- Eine orale systemische Therapie mit Zinkgluconat kann erwogen werden.

6.4.7.1. Wirksamkeit

In einer Pilot-Studie wurden 22 Patienten nach Hurley-Stadium I und II mit Zinkgluconat 90 mg/d behandelt [129]. Es wurden 8 komplette Remissionen und 14 partielle Remissionen beobachtet. Bei kompletter Remission wurde die Behandlung schrittweise verringert.

6.4.7.2. Unerwünschte Arzneimittelwirkungen / Sicherheit

Vier der 22 Patienten der oben genannten Studie hatten Nebenwirkungen vor allem im Magen-Darm-Bereich [129].

6.4.8. Immunsuppressiva

- Eine orale systemische immunsuppressive Therapie mit Kortikosteroiden oder Cyclosporin-A kann erwogen werden.
- Methotrexat oder Azathioprin werden – aufgrund nicht ausreichender Erfahrung - nicht empfohlen.

Eine immunsuppressive Therapie ist nicht kurativ, kann aber – bei fehlender bakterieller Besiedlung – dem Patienten Linderung bringen.

6.4.8.1. Wirksamkeit

Kortikosteroide wirken antientzündlich, wobei beim Absetzen akute Rezidive beobachtet wurden.

Einzelne Berichte weisen auf einen mäßigen bis guten Effekt mit Cyclosporin-A hin [130-132]. Die Gabe von Methotrexat oder Azathioprin zeigte nur eine geringe Wirkung.

6.4.8.2. Unerwünschte Arzneimittelwirkungen / Sicherheit

Systemische Kortikosteroide haben ein hohes Risiko relevanter unerwünschter Wirkungen, z.B. Hypertonus, klinische Zeichen eines Morbus Cushing, Suppression der Nebennierenrinden-Achse. Trotz einer initialen Besserung verschlechtert sich die Erkrankung bei Dosisreduktion oder Absetzen.

Bei Cyclosporin-A muss das Nutzen-Risiko-Verhältnis berücksichtigt werden, wobei es bei langfristiger Therapie Hypertonus und Nephrotoxizität verursachen kann. Pancreatitis, Blutbildveränderungen, Immunsuppression, Hepatotoxizität, Hypomagnesemie, Gingivahyperplasie, Hypertrichose (Hirsutismus) sind weitere Nebenwirkungen von Cyclosporin-A.

Methotrexat kann Myelosuppression, Hepatotoxizität, Nausea, Nephropathie oder interstitielle Pneumonitis verursachen.

6.4.9. Intramuskuläres humanes Immunglobulin

- Eine intramuskuläre Immunglobulintherapie kann erwogen werden.

6.4.9.1. Wirksamkeit

Intramuskuläres humanes Immunglobulin (12,38 mg/kg Körpergewicht pro Monat über mehrere Monate) angewendet in 5 Patienten mit Hidradenitis suppurativa / Acne inversa führte zu einer mehr als 50%igen Verbesserung in 4 Fällen [133].

6.5. Therapie mit Biologika

Christos C. Zouboulis, Volker Wienert

- Eine systemische Therapie mit Infliximab kann empfohlen werden.
- Eine systemische Therapie mit Adalimumab kann empfohlen werden.
- Eine systemische Therapie mit Etanercept wird nicht empfohlen.

Die ersten Daten über die Wirksamkeit von Biologika als Monotherapie der Hidradenitis suppurativa / Acne inversa haben nicht die ursprünglichen Erwartungen erfüllt [134-136] (Tabelle 9). Zur Therapie wurden die Tumornekrosefaktor-Blocker Adalimumab, Etanercept und Infliximab eingesetzt. Infliximab und Adalimumab waren bei Patienten mit schwerer Hidradenitis suppurativa / Acne inversa in Fallberichten und jeweils einer kontrollierten Studie kurzfristig wirksam [137, 138], so wurden insbesondere bei Patienten mit Hurley III die klinischen Befunde besser. Der Effekt ist aber nicht dauerhaft und die Erkrankung rezidierte nach dem Absetzen der Therapie, während bei Langzeit-Behandlung, insbesondere mit Infliximab, auch mit signifikanter Toxizität gerechnet werden muss [139-147]. In einer retrospektiven Vergleichsstudie mit jeweils 10 Patienten konnte infliximab i.v. (5 mg/kg, Woche 0, 2 und 6) eine signifikant stärkere Reduktion des mittleren Sartorius-Score (56%) als Adalimumab s.c. (40 mg jede zweite Woche) (34%) erzielen [148]. Im Gegensatz dazu waren Etanercept in Fallberichten [149-151] und bei einer kontrollierten Studie [153] (und Efalizumab - nicht in Deutschland zugelassen - in Fallberichten [154]) insgesamt wenig effektiv. Die Therapie mit Biologika ist teuer und es gibt noch keine Daten über eine Kosten-Effektivitäts-Relation. Andererseits wird eine kurzzeitige Therapie mit Biologika von einigen Autoren empfohlen, um die Akuität der Entzündung - wie bei anderen Erkrankungen [155] - zu reduzieren und zwecks der Konditionierung für ein kuratives operatives Vorgehen.

6.5.1. Infliximab

Aufbauend auf: Deutsche Psoriasisleitlinie, Kapitel Infliximab [156].

6.5.1.1 Wirkmechanismus

Infliximab ist ein chimärer (Maus / Mensch) monoklonaler Antikörper gegen TNF- α . Es ist ein IgG1-Immunglobulin mit humanen Sequenzen in den konstanten Regionen und murinen Sequenzen in den komplementaritätsbestimmenden Regionen der leichten und schweren Ketten. Es bindet spezifisch sowohl an lösliches als auch transmembranöses und rezeptorgebundenes TNF- α . Einerseits wird lösliches TNF- α abgebunden und seine proinflammatorische Aktivität neutralisiert. Andererseits führt die Bindung an membranständiges TNF- α zu einer Elimination der betroffenen Zellen, möglicherweise infolge Komplementaktivierung und / oder antikörperabhängiger zellulärer Zytotoxizität, aber auch durch Apoptose-Induktion. Infliximab hat eine Serumhalbwertszeit von ca. 8 bis 9,5 Tagen. Die Eliminationszeit beträgt bis zu 6 Monate.

6.5.1.2. Wesentliche Gegenanzeigen / Anwendungsbeschränkungen

Absolute Gegenanzeigen

- Herzinsuffizienz NYHA Grad III-IV
- Bekannte Überempfindlichkeit gegen Mausproteine
- Vorbestehende Tuberkulose oder andere schwere Infektionen
- Schwangerschaft und Stillzeit

Wichtige relative Gegenanzeigen

- Malignome (außer: Basaliom) und lymphoproliferative Erkrankungen, auch anamnestisch
- Impfungen mit Lebendimpfstoffen
- Autoimmunerkrankungen
- Demyelinisierende Prozesse

Tabelle 9. Behandlung der Hidradenitis suppurativa / Acne inversa mit Biologika

Substanz	Patienten- zahl	Schema	Dauer	Ergebnis		
				Verbesserung ≥ 50% nein ja	Rückfall nach Unterbrechung oder chirurgischer Eingriff notwendig	
Adalimumab [157-161]	40	40 mg/2e Wo 40-80 mg/Wo		19	23 (58%)	10/14 (71%)
Etanercept [149-152]	34	25 mg sc 2x/Wo	3-10 M	19	15 (44%)	10/14 (71%)
Infliximab [139-146]	57	5-10 mg/kg 0, 2, 6 Wo	2,5- 72 M	27	30 (53%)	11/21 (53%)

Randomisierte, prospektive, doppel-blinde, Placebo-kontrollierte Studien

Substanz	Patienten- zahl	Schema	Dauer	Ergebnis	
				Verbesserung ≥ 50% nein ja	Rückfall nach Unterbrechung oder chirurgischer Eingriff notwendig
Adalimumab [138]	21 (2:1)	80 mg sc Initialbolus 40 mg sc/2. Wo	3 M	Signifikante Besserung nach Adalimumab (p<0,024) nach 2 Wo (aber p=0,07 nach 12 Wo)	
Etanercept [153]	20 (cross-over)	50 mg sc 2x/Wo	3 M	Kein Unterschied im Vergleich zum Placebo	
Infliximab [137]	33 (cross-over)	5 mg/kg 0, 2, 6 Wo	2,5- M	Signifikante Besserung nach Infliximab (p<0,001) (27% >50% Besserung unter Infliximab; 5% unter Placebo)	

(Studien mit ≥ 3 Patienten; Patienten mit Morbus Crohn wurden ausgeschlossen)

6.5.1.3. Dosierungsschema und Therapiedauer

- a) Zur Konditionierung für ein kuratives operatives Vorgehen: Infliximab 5 mg/kg Körpergewicht zu den Zeitpunkten Woche null und gegebenenfalls eine Woche später.
- b) Zur langfristiger Therapie: Infliximab 5 mg/kg Körpergewicht zu den Zeitpunkten Woche null, zwei und sechs und danach regelmäßig alle acht Wochen.
- Durch verlängerte Intervalle zwischen den Infusionen steigt die Wahrscheinlichkeit der Bildung von Infliximabantikörpern.

- Infliximab wird intravenös infundiert. Die intravenöse Infusion wird über eine Dauer von zwei Stunden verabreicht. Treten keine Infusionsreaktionen auf, kann diese auch verkürzt über eine Stunde gegeben werden. Während der Infusion und eine Stunde danach ist eine Überwachung des Patienten mit der Möglichkeit zur notfallmäßigen Intervention bei Infusionsreaktionen notwendig.

6.5.1.4. Unerwünschte Arzneimittelwirkungen / Sicherheit

Es liegen umfangreiche Daten über die Sicherheit einer Behandlung mit Infliximab bei chronisch-entzündlichen Darmerkrankungen, bei Arthritis und Psoriasis vulgaris vor (Tabelle 10). In einer retrospektiven Vergleichsstudie betreffend die Sicherheit von Infliximab und Adalimumab traten bei 5 der 27 Patienten (18%), die durchschnittlich 12 Monate mit Infliximab behandelt wurden, eine Polyarthritis, die spontan 4 Monate nach dem Absetzen von Infliximab abheilte [147].

Tabelle 10. Auswahl wesentlicher unerwünschter Wirkungen von Infliximab

Sehr häufig	-
Häufig	Infektionen, auch schwer oder opportunistisch, Infusionsreaktionen, Exanthem, Pruritus, Urtikaria, Hyperhidrose, Seborrhoe, erhöhte Lebertransaminasen
Gelegentlich	Anämie, Leukopenie, Lymphadenopathie, Lymphozytose, Lymphopenie, Neutropenie, Thrombopenie, Lupus-ähnliches Syndrom, allergische Reaktionen des Respirationstraktes, anaphylaktische Reaktionen, antinukleäre Antikörper, Synkopen, Bradykardie, Herzklopfen, Zyanose und Arrhythmie
Selten	Demyelinisierende Erkrankungen, anaphylaktischer Schock, Serumkrankheit; Neuauftreten oder Verschlechterung einer Psoriasis, einschließlich pustulöse Formen einer Psoriasis (primär palmar/plantar)
Sehr selten	Leberzellschäden, hämolytische Anämie, Thrombopenie, Agranulozytose

Infusionsreaktionen

Akute Infusionsreaktionen sind häufig. Diese sind meist milde mit Frösteln, Kopfschmerzen, Flushing, Übelkeit, Dyspnoe oder Infiltration an der Infusionsstelle. Die Wahrscheinlichkeit einer Infusionsreaktion ist höher bei Patienten mit Infliximabspezifischen Antikörpern. Aber auch anaphylaktoide Reaktionen unabhängig vom Vorliegen Infliximab-spezifischer Antikörper sind möglich. Sie erfordern eine notfallmäßige Überwachung des Patienten während und eine Stunde nach der Infusion. Eine Serumkrankheit kann 3-12 Tage nach einer Infusion auftreten. Eine erneute Behandlung nach längeren Behandlungspausen kann Arthralgien, Myalgien, Quincke-Ödem und andere Akutreaktionen bedingen.

Eine mäßige Infusionsreaktion kann durch vorangehende Verabreichung von Antihistaminika abgeschwächt oder sogar verhindert werden [162]. Durch die zusätzliche Gabe von niedrig dosiertem Methotrexat (5-10 mg/Woche) kann die Bildung von Antikörpern gegen Infliximab reduziert werden [163, 164].

Infektionen

Unter Infliximabtherapie wurden schwere Infektionen einschließlich Sepsis auch mit tödlichem Ausgang beobachtet. Patienten mit apparenten klinisch relevanten Infektionen sollten daher nicht mit Infliximab behandelt werden. Opportunistische Infektionen wie Listeriose, Histoplasmose, Kryptokokkose, Pneumocystis-carinii-Pneumonie und andere wurden selten beobachtet. Unter Infliximabtherapie kann eine vorbestehende latente Tuberkulose reaktiviert werden und generalisieren.

Kardiale Wirkungen

Unter Infliximabtherapie wurde eine Verschlechterung einer bestehenden Herzinsuffizienz beobachtet. Bei Patienten mit vorbestehender Herzinsuffizienz NYHA III-IV darf Infliximab daher nicht eingesetzt werden.

Demyelinisierende Erkrankungen

Wie bei anderen TNF- α -Blockern sind auch unter Infliximab demyelinisierende Erkrankungen des Zentralnervensystems vereinzelt aufgetreten. Eine multiple Sklerose kann sich durch Infliximabtherapie verschlechtern. Daher sollte Infliximab bei Patienten mit multipler Sklerose nur unter strenger Abwägung der Vor- und Nachteile gegeben werden.

Hepatotoxizität

Einzelfälle von schweren Leberschäden bis hin zum letalen Leberversagen wurden unter Infliximabtherapie beobachtet. Diese standen im Zusammenhang mit einer Hepatitis-B-Infektion und traten innerhalb von zwei Wochen bis über ein Jahr nach Therapiebeginn auf. Bei Ikterus oder deutlichem Anstieg der Leberenzyme im Serum sollte die Infliximabtherapie abgesetzt werden.

Hämatologische Veränderungen

Fälle von Leukopenie, Neutropenie, Thrombopenie oder Panzytopenie auch mit tödlichem Ausgang unter Infliximab wurden bei Patienten mit rheumatoider Arthritis oder Morbus Crohn beobachtet. Patienten mit Blutbildveränderungen sollten daher, wie empfohlen klinisch überwacht und die Infliximabtherapie gegebenenfalls abgesetzt werden. Die Anzahl der Lymphome bei mit anti-TNF- α -Antikörpern behandelten Patienten war geringgradig höher als in der Kontrollgruppe. Das Risiko für andere Malignome war bezogen auf das Risiko des Patientenkollektivs nicht erhöht. Es ist nicht bekannt, ob die Exposition gegenüber Infliximab die Inzidenz dieser Erkrankungen erhöhen kann.

Lupus erythematodes-artiges Syndrom

Ein Teil der Patienten entwickelt unter Infliximabtherapie antinukleäre Antikörper im Serum, ein Teil dieser Patienten auch dsDNS-Antikörper. Das reversible Auftreten eines Lupus erythematodes-artigen Syndroms wurde ganz vereinzelt beobachtet. Wenige Patienten entwickeln unter anti-TNF- α -Therapie einen medikamenteninduzierten Lupus erythematodes oder ein Lupus-erythematodes-artiges Syndrom. Im Gegensatz zum klassischen medikamentös induzierten Lupus erythematodes durch andere Medikamente finden sich beim anti-TNF- α -assoziierten Lupus erythematodes fast immer anti-DNA-Antikörper. Wichtigste Maßnahme ist das Absetzen des TNF-Blockers. Eine komplette Rückbildung ist die Regel [165].

Schwangerschaft / Teratogenität / Stillzeit

Da Immunglobuline die Plazentaschranke passieren können und mit der Muttermilch ausgeschieden werden, sollten Schwangere und stillende Mütter nicht mit Infliximab behandelt werden. Frauen im gebärfähigen Alter sollten eine adäquate Verhütungsmethode anwenden.

Vermeidung / Behandlung von unerwünschten Wirkungen

Für die Applikation muss eine übliche Notfallausrüstung vorhanden sein. Bei Auftreten von schweren Infektionen muss bedacht werden, dass die immunsupprimierende Wirkung von Infliximab entsprechend der langen vollständigen Eliminationszeit von sechs Monaten mehrere Wochen nach der letzten Gabe andauern kann. Die gleichzeitige Gabe von Methotrexat kann die Bildung von Antikörpern gegen Infliximab reduzieren [163, 164].

6.5.1.5. Arzneimittelinteraktionen

Basierend auf Studienergebnissen mit Etanercept, bei denen unter der Kombination mit Anakinra (IL1-R-Antagonist) schwere Infektionen ohne zusätzlichen klinischen Nutzen

auftraten, wird eine Kombination von Infliximab und Anakinra nicht empfohlen (erhöhtes Infektionsrisiko).

Entsprechend den Angaben des Herstellers wurden mit Infliximab bisher keine gezielten Untersuchungen zu Wechselwirkungen mit anderen Arzneimitteln durchgeführt.

6.5.1.6. Anwendungshinweise

Maßnahmen vor der Behandlung

- Ausschluss einer akuten Infektion
- Sicherer Ausschluss einer Tuberkulose entsprechend aktueller Empfehlung des Paul-Ehrlich-Instituts [166]
- Bei entsprechenden anamnestischen, klinischen oder laborchemischen Hinweisen sollte eine HIV-Infektion bzw. eine Virushepatitis ausgeschlossen werden.
- Sichere Antikonzeption bzw. Schwangerschaftsausschluss bei Frauen im gebärfähigen Alter
- Patienten sollten darauf aufmerksam gemacht werden, dass Infektionen schwerer und atypisch verlaufen können und sich ggf. frühzeitig beim Arzt vorzustellen.

Maßnahmen während der Behandlung

- Überwachung bis zu einer Stunde nach der Infusion
- Überwachung bezüglich Infektionen, die Therapie sollte auch in entsprechenden Verdachtsfällen zumindest vorübergehend unterbrochen werden

Maßnahmen nach der Behandlung

- Keine

Informationen zur Überwachung der Behandlung sind aus der Tabelle 11 zu entnehmen.

Tabelle 11. Überwachung der Infliximab-Therapie

Diagnostik	Zeitraum in Monaten			
	Vor	1	2	3
Differenzialblutbild	X	vor jeder weiteren Infusion		
ASAT, ALAT, γ GT	X	vor jeder weiteren Infusion		
Schwangerschaftstest (Urin)	X			

Bei Verdacht auf Infektionen siehe Maßnahmen vor Therapiebeginn

Überdosierung / Maßnahmen bei Überdosierung

Einzeldosen bis zu 20 mg/kg Körpergewicht wurden ohne direkten toxischen Effekt vertragen. Im Fall einer Überdosierung sollte der Patient engmaschig medizinisch überwacht und unverzüglich adäquat symptomatisch behandelt werden.

6.5.2. Adalimumab

Aufbauend auf: Deutsche Psoriasisleitlinie, Kapitel Adalimumab [156].

6.5.2.1 Wirkmechanismus

Adalimumab ist ein voll humaner therapeutischer monoklonaler Antikörper. Er entspricht dem humanen Immunglobulin vom Typ IgG1 und weist schwere und leichte Ketten mit variablen Regionen mit Spezifität zu humanem TNF- α auf. Adalimumab bindet mit hoher Affinität und

Spezifität an lösliches und membrangebundenes TNF- α . Damit wird die Bindung an den TNF- α -Rezeptor (p55 und p75) verhindert und die biologische Wirkung von TNF- α blockiert.

6.5.2.2. Wesentliche Gegenanzeigen / Anwendungsbeschränkungen

Absolute Gegenanzeigen

- Herzinsuffizienz NYHA Grad III - IV
- Vorbestehende Tuberkulose oder andere schwere Infektionen
- Schwangerschaft und Stillzeit

Wichtige relative Gegenanzeigen

- Schwere Lebererkrankungen
- Demyelinisierende Prozesse
- Malignome (außer: Basaliom) und lymphoproliferative Erkrankungen, auch anamnestisch
- Impfungen mit Lebendimpfstoffen

6.5.2.3. Dosierungsschema und Therapiedauer

- a) Zur Konditionierung für ein kuratives operatives Vorgehen: Adalimumab 160 mg zu Behandlungsbeginn am Tag null und gegebenenfalls 80 mg eine Woche später.
- b) Zur langfristiger Therapie: Adalimumab 160 mg zu Behandlungsbeginn am Tag null, 80 mg eine Woche später und anschliessend 40 mg pro Woche [167].
- Adalimumab wird durch subkutane Injektion verabreicht.
- Eine Dosisanpassung für Patienten mit Fettleibigkeit (>100 kg) ist nicht vorgesehen.

6.5.2.4. Unerwünschte Arzneimittelwirkungen / Sicherheit (Tabelle 12)

In den placebokontrollierten Studien waren Reaktionen an der Injektionsstelle die am häufigsten berichteten unerwünschten Arzneimittelwirkungen (Adalimumab: 20% der Patienten; Placebo: 14%). Unter einer Adalimumab-Therapie können vermehrt Infektionen auftreten. Dies betrifft besonders Infektionen der oberen Atemwege, Bronchitis und Harnwegsinfektionen. Als schwere Infektionen wurden Pneumonie, septische Arthritis, post-operative Infektionen, Erysipel, phlegmonöse Infektionen, Divertikulitis und Pyelonephritis berichtet. Hämatologisch wurden selten Thrombozytopenie und Leukopenie beobachtet. Seltene schwere allergische Reaktionen beinhalten Exantheme, Urticaria, Juckreiz, Atemnot, Engegefühl in der Brust sowie Schwellungen von Mund, Gesicht, Lippen oder Zunge berichtet. Durch eine Therapie mit Adalimumab können Autoantikörper (ANA, anti-dsDNA-Antikörper) induziert werden, selten wurde ein „lupus-like-syndrom“ beschrieben. Sehr selten können Malignome, besonders Lymphome, auftreten. In einer retrospektiven Vergleichsstudie betreffend die Sicherheit von Infliximab und Adalimumab traten bei 5 der 27 Patienten (18%), die durchschnittlich 12 Monate mit Infliximab behandelt wurden, eine Polyarthritis, die spontan 4 Monate nach dem Absetzen von Infliximab abheilte [147]. Unter Adalimumab wurde diese Nebenwirkung nicht beobachtet.

Tabelle 12. Auswahl wesentlicher unerwünschter Wirkungen von Adalimumab

Sehr häufig	Reaktionen an der Injektionsstelle, Infektionen (obere Atemwege)
Häufig	Infektionen (Pneumonie, Bronchitis); virale Infektionen (Herpes, Zoster); Lymphopenie, Anämie; Kopfschmerzen; Exantheme, Psoriasis, Haarausfall; Arthritis; Erhöhungen der Leberwerte
Gelegentlich	Schwere Infektionen einschl. Sepsis, Haut- und Weichteilinfektionen; Depression, Müdigkeit, Neuralgien; Augenentzündungen; Schwindel; Tachykardie; Dyspnoe; gastro-intestinale Beschwerden

Unerwünschte Arzneimittelwirkungen treten häufiger bei älteren Patienten nach Anwendung von Adalimumab auf, besonders Infektionen verlaufen schwerer. In der Schwangerschaft ist die Anwendung von Adalimumab wegen begrenzter Erfahrung kontraindiziert. Frauen sollten bis zu fünf Monate nach der letzten Gabe von Adalimumab Kontrazeption sicherstellen. Sollte es unter Adalimumab-Behandlung zu einer Schwangerschaft kommen, so ist die Therapie zu beenden. Schäden für das Kind sind wegen fehlender Embryo- bzw. Fetotoxizität nicht zu erwarten (FDA-Klassifikation: B). In der Stillzeit ist Adalimumab wegen des möglichen Übergangs in die Muttermilch kontraindiziert. Frauen sollten nach der letzten Gabe von Adalimumab mindestens fünf Monate lang nicht stillen.

Vermeidung / Behandlung von unerwünschten Wirkungen

Beim Auftreten von schweren unerwünschten Arzneimittelreaktionen oder Infektionen sollte Adalimumab abgesetzt werden und entsprechend symptomatisch behandelt werden.

6.5.2.5. Arzneimittelinteraktionen

Basierend auf Studienergebnissen mit Etanercept, bei denen unter der Kombination mit Anakinra (IL1-R-Antagonist) schwere Infektionen ohne zusätzlichen klinischen Nutzen auftraten, wird eine Kombination von Adalimumab und Anakinra nicht empfohlen (erhöhtes Infektionsrisiko).

6.5.2.6. Anwendungshinweise

Maßnahmen vor der Behandlung

- Ausschluss einer akuten Infektion
- Sicherer Ausschluss einer Tuberkulose entsprechend aktueller Empfehlung des Paul-Ehrlich-Instituts [166]
- Bei entsprechenden anamnestischen, klinischen oder laborchemischen Hinweisen sollte eine HIV-Infektion bzw. eine Virushepatitis ausgeschlossen werden.
- Sichere Antikonzeption bzw. Schwangerschaftsausschluss bei Frauen im gebärfähigen Alter
- Patienten sollten darauf aufmerksam gemacht werden, dass Infektionen schwerer und atypisch verlaufen können und sich ggf. frühzeitig beim Arzt vorzustellen.

Maßnahmen während der Behandlung

- Überwachung bezüglich Infektionen, die Therapie sollte auch in entsprechenden Verdachtsfällen zumindest vorübergehend unterbrochen werden

Maßnahmen nach der Behandlung

- Keine

Informationen zur Überwachung der Behandlung sind aus der Tabelle 13 zu entnehmen.

Tabelle 13. Überwachung der Adalimumab-Therapie

Diagnostik	Zeitraum in Monaten			
	Vor	1	3	Alle 2-3 Monate
Differenzialblutbild	X	X	X	X
ASAT, ALAT, γ GT	X	X	X	X
Schwangerschaftstest (Urin)	X			

Bei Verdacht auf Infektionen siehe Maßnahmen vor Therapiebeginn

Praktikabilität (Arzt / Patient)

Die Therapie mit Adalimumab erfordert nur einen geringen Aufwand. Die Injektionen können vom Patienten selbst oder von einem Angehörigen durchgeführt werden. Das Medikament soll kühl (2 - 8°C) gelagert werden, was die Praktikabilität bei Reisen u.ä. einschränkt.

6.6. Weitere Therapeutika

- Botulinumtoxin-A, Granulozyten–Makrophagen-Kolonie-stimulierender Faktor und Kryotherapie werden – aufgrund nicht ausreichender Erfahrung - nicht empfohlen.
- Photodynamische Therapie, Behnadlung mit blauem Licht und Bestrahlung mit Röntgenstrahlen werden nicht empfohlen.

6.6.1. Wirksamkeit

Über den Einsatz von Botulinumtoxin-A [168], Granulozyten–Makrophagen-Kolonie-stimulierendem Faktor (GM-CSF) [169] und Kryotherapie [170] wurden nur gelegentlich in Fallberichten berichtet, so dass es keine ausreichende Erfahrung über diese therapeutischen Ansätze existiert.

Der Einsatz der photodynamischen Therapie – weder standardisiert noch reproduzierbar - und des blauen Lichtes in Fallberichten [171-174] und in einer kleinen kontrollierten Studie [175] blieben überwiegend erfolglos.

Erste Ergebnisse der Bestrahlung mit Röntgenstrahlen wurden 1959 retrospektiv für den Zeitraum 1925 bis 1957 veröffentlicht [176]. Im Jahre 2000 publizierten Fröhlich et al. [177] ihre Resultate bei 231 Patienten mit Hidradenitis suppurativa / Acne inversa: 38% waren symptomfrei und 40% zeigten eine Besserung. Ähnliche Ergebnisse erzielten Seegenschmiedt et al. [178]: 221 Patienten wurden mit je einer Einzeldosis von 0,2-1,0 Gy fraktioniert bestrahlt (vier bis zwölf Sitzungen); insgesamt wurden maximal 12 Gy appliziert. Allerdings kann heute die Bestrahlung entzündlicher Dermatosen bei jungen Menschen – auch aufgrund des Tumorigenitätsrisiko – nicht empfohlen werden. Zusätzlich kann eine im Rahmen der Therapie auftretende Radiodermatitis eine spätere Operation deutlich erschweren.

6.6.2. Unerwünschte Wirkungen

GM-CSF kann Erhöhung der Lebertransaminasen, Flüssigkeitretention, venöse Thrombose und/oder eine „Erste Dosis“-Reaktion (Fieber, Hypotonus, Tachykardie, Schüttelfrost, Flushing-Reaktion, Nausea, Erbrechen, Dyspepsie) verursachen.

Die Röntgen-Bestrahlung ist mit erhöhtem Tumorentwicklungsrisiko und Myelosuppression verbunden.

6.7. Psychologische Therapie

Klaus-M. Taube

Zur Verbesserung des psychosomatischen und psychosozialen Zustandes von Patienten mit Hidradenitis suppurativa / Acne inversa werden empfohlen:

- Information über Krankheitsursache und Verlauf (Psychoedukation)
- Eingehen auf subjektive Vorstellungen und Bedürfnisse des Patienten
- Verständnis für die vielschichtige Belastung durch die Erkrankung
- Beachten und Ansprechen der Anzeichen von psychischen Störungen wie Depression, soziale Ängste und suizidale Tendenzen
- Beachten psychischer Veränderungen, auch im Verlauf der Therapie

- Motivation zu einer gesünderen Lebensweise, zum Abgewöhnen des Rauchens, kalorienbewußter Ernährung und körperlicher Bewegung
- Hilfe anbieten oder vermitteln bei psychosozialen Problemen
- Bei erhöhter Komorbidität psychischer Störungen Zusammenarbeit mit Fachpsychotherapeuten suchen

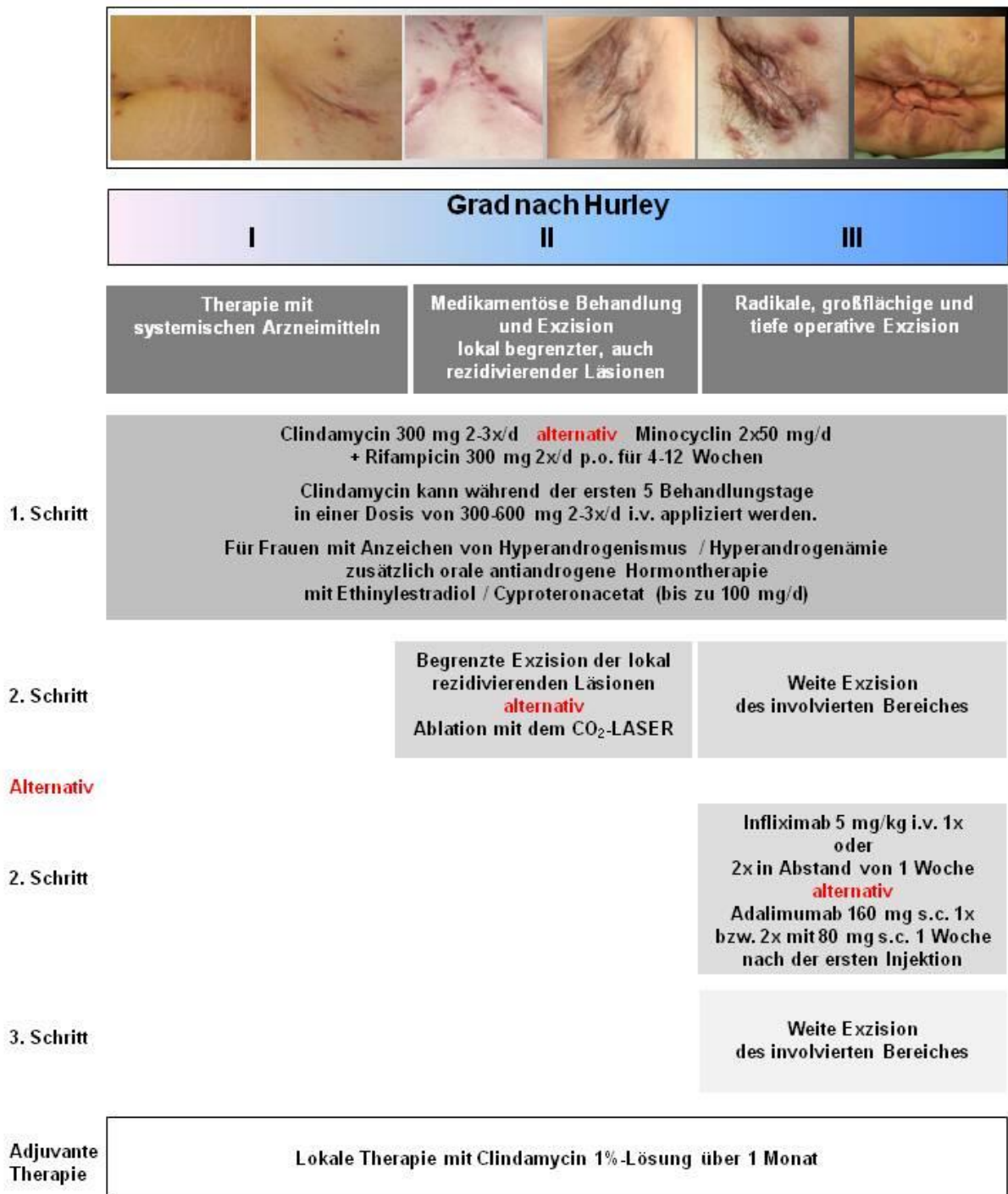
6.8. Stadien-basierter Therapie-Algorithmus

Christos C. Zouboulis, Falk G. Bechara, Klaus Fritz, Hjalmar Kurzen, Aikaterini I. Liakou, Wolfgang C. Marsch, Annett Milling, Alexander Nast, Maurizio Podda, Klaus M. Taube, Volker Wienert, Thomas Winkler

Zur stadiengerechten Therapie der Hidradenitis suppurativa / Acne inversa wird von der Expertengruppe folgender Therapie-Algorithmus (Abb. 1) empfohlen.

Abb. 1. Algorithmus zur Behandlung von Hidradenitis suppurativa / Acne inversa

Therapiealgorithmus Deutsche S1-Hidradenitis suppurativa/Acne inversa-Leitlinie



7. Verfahren zur Konsensbildung

7.1. Verantwortlichkeiten

Projektleitung, Projektkoordination und Med. Dokumentation	Prof. Dr. med. Christos C. Zouboulis *	Dessau (auch den Arbeitskreis Dermato-Endokrinologie der DDG repräsentierend)
Unterstützung bei der Projektkoordination:	Aikaterini I. Liakou	Dessau

Anschrift

Klinik für Dermatologie, Venerologie und Allergologie / Immunologisches Zentrum
Städtisches Klinikum Dessau

Auenweg 38

06847 Dessau-Roßlau

E-Mail: christos.zouboulis@klinikum-dessau.de

7.2. Expertengruppe

Die Nominierung der Experten erfolgte durch die Berufsverbände der jeweiligen Fachgruppen. Stimmberechtigte Teilnehmer am Konsensusverfahren waren alle nominierten Experten der jeweiligen Fachgruppen sowie die Patientenvertreterin.

Deutsche Dermatologische Gesellschaft	
Prof. Dr. med. Wolfgang Hartschuh *	Heidelberg (nicht teilgenommen)
Prof. Dr. med. Wolfgang C. Marsch *	Halle (Saale)
Dr. med. Annett Milling *	Frankfurt / Oder
Prof. Dr. Ralf Paus *	Lübeck (nicht teilgenommen)
Berufsverband Deutscher Dermatologen	
Dr. med. Klaus Fritz *	Landau (Pfalz)
Prof. Dr. med. Hjalmar Kurzen *	Freising
Dr. med. Oliver Mainusch *	Velbert (nicht teilgenommen)
Deutsche Gesellschaft für Dermatochirurgie	
PD Dr. med. Maurizio Podda *	Darmstadt
PD Dr. med. Falk G. Bechara	Bochum

* *stimmberichtigte Teilnehmer am Konsensusverfahren*

7.3. Erweiterte, multidisziplinäre Gruppe

Deutsche Gesellschaft für Koloproktologie (DGK)	
Prof. Dr. med. Volker Wienert *	Aachen
PD Dr. med. Franc Hetzer	Schaffhausen, Schweiz
Deutsche Gesellschaft für Psychosomatische Medizin / Deutsches Kollegium für Psychosomatische Medizin / Arbeitskreis Psychosomatische Dermatologie der DDG / European Society of Dermatology and Psychiatry (ESDaP)	
Prof. Dr. med. Klaus M. Taube *	Halle (Saale)
European Society of Laser Dermatology (ESLD)	
Dr. med. Klaus Fritz *	Landau (Pfalz)
Hidradenitis Suppurativa Foundation (HSF), Inc.	
Prof. Dr. med. Christos C. Zouboulis *	Dessau
Patientenvertretung	

Thomas Winkler *	Ibbenbüren
Methodische Beratung	
Dr. med. Alexander Nast	Abteilung für Evidenz-basierte Medizin, Klinik für Dermatologie, Venerologie und Allergologie, Charité-Universitätsmedizin Berlin

* *stimmberechtigte Teilnehmer am Konsensusverfahren*

7.4. Gültigkeit

Die vorliegende Leitlinie hat eine Gültigkeit bis zum 31.12.2017.

8. Anerkennung, Finanzierung, Interessenkonflikte

8.1. Anerkennung

Die S1-Leitlinie zur Therapie der Hidradenitis suppurativa / Acne inversa ist ein gemeinschaftliches Projekt der Deutschen Dermatologischen Gesellschaft (DDG) und des Berufsverbands der Deutschen Dermatologen (BVDD).

8.2. Finanzierung

Das Projekt erhielt keine Finanzierung. Die Arbeit des Koordinators und die der Mitglieder wurden aus eigenen Ressourcen finanziert. Eine Vergütung erfolgte nicht. Die Arbeit der Expertengruppe erfolgte ehrenamtlich.

8.3. Interessenskonflikte

Erklärungen über eventuelle Interessenkonflikte der Autoren sind wie folgt:

PD Dr. med. Falk G. Bechara:

Es liegen keine Interessenskonflikte vor.

Dr. med. Klaus Fritz:

Es liegen keine Interessenskonflikte vor.

Prof. Dr. med. Hjalmar Kurzen:

Honorar für Vortragstätigkeiten bei Symposien, welche durch die Firma Abbott organisiert wurden.

Aikaterini I. Liakou:

Es liegen keine Interessenskonflikte vor.

Prof. Dr. med. Wolfgang C. Marsch:

Es liegen keine Interessenskonflikte vor.

Dr. med. Annett Milling:

Es liegen keine Interessenskonflikte vor.

Dr. med. Alexander Nast:

Honorar für Vortragstätigkeiten bei unabhängigen Symposien, welche jedoch indirektes Industriesponsoring der Firmen Abbott, Pfizer und Jansen Cilag erhalten haben.

PD Dr. med. Mauritio Podda:

Es liegen keine Interessenskonflikte vor.

Prof. Dr. med. Klaus M. Taube:

Es liegen keine Interessenskonflikte vor.

Prof. Dr. med. Volker Wienert:

Es liegen keine Interessenskonflikte vor.

Thomas Winkler:

Es liegen keine Interessenskonflikte vor.

Prof. Dr. med. Christos C. Zouboulis:

Teilnahme an einer Beratersitzung und an klinischen Studien der Firma Abbott.

9. Literatur

1. Nast A, Bayerl C, Borelli C, Degitz K, Dirschka T, Erdmann R, Fluhr J, Gieler U, Hartwig R, Meigel E-M, Möller S, Ochsendorf F, Podda M, Rabe T, Rzany B, Schink S, Zouboulis CC, Gollnick H. S2k-Leitlinie zur Therapie der Akne. *J Dtsch Dermatol Ges* 8(Suppl 2):S1-S59, 2010
2. Lorenz W, Ollenschläger G, Geraedts M, Gerlach FM, Gandjour A, Helou A, Kirchner H, Koller M, Lauterbach KW, Reinauer H, Sitter H, Thomeczek C. Das Leitlinienmanual von AWMF und ÄZQ. *Z Arztl Fortbild Qualitatssich* 95(suppl 1): 1-84, 2001
3. Matusiak U, Bieniek A, Szepietowski JC. Psychophysical aspects of hidradenitis suppurativa. *Acta Derm Venereol* 90:264-8, 2010
4. Sartorius K, Emtestam L, Jemec GB, Lapins J. Objective scoring of hidradenitis suppurativa reflecting the role of tobacco smoking and obesity. *Br J Dermatol* 161:831-9, 2009
5. Wolkenstein P, Loundou A, Barrau K, Auquier P, Revuz J; Quality of Life Group of the French Society of Dermatology. Quality of life impairment in hidradenitis suppurativa: a study of 61 cases. *J Am Acad Dermatol* 56:621-3, 2007
6. Jansen T, Altmeyer P, Plewig G. Acne inversa (alias hidradenitis suppurativa). *J Eur Acad Dermatol Venereol* 15: 532-40, 2001
7. Lee R A, Yoon A, Kist J. Hidradenitis suppurativa: an update. *Adv Dermatol* 23: 289-306, 2007
8. Fimmel S, Zouboulis CC. Comorbidities of hidradenitis suppurativa (acne inversa). *Dermatoendocrinol* 2: 9-16, 2010
9. Meixner D, Schneider S, Krause M, Sterry W. Acne inversa. *J Dtsch Dermatol Ges* 6: 189-96, 2008
10. Von der Werth JM, Jemec GBE. Morbidity in patients with hidradenitis suppurativa. *Br J Dermatol* 144: 809-13, 2010
11. Alikhan A, Lynch PJ, Eisen D. Hidradenitis suppurativa: A comprehensive review. *J Am Acad Dermatol* 60: 539-61, 2009
12. Esmann S, Jemec GBE. Work, personal relationship and sexuality are influenced most by hidradenitis suppurativa (abstract). *Acta Derm Venerol* 89: 577-8, 2009
13. Velpeau A. Aissele. In: Bechet Jeune Z, ed. *Dictionnaire de médecine, un repertoire générale des Sciences Médicales sous le rapport théorique et pratique*. 2nd éd, vol. 2. Paris, 1839: 1839-91
14. Verneuil A. Etudes sur les tumeurs de la peau; de quelques maladies des glandes sudoripares. *Arch Gen Med* 4: 447-68, 693-705, 1854
15. Brunsting HA. Hidradenitis suppurativa; abscess of apocrine sweat glands - a study of the clinical and pathologic features with a report of twenty-two cases and a review of the literature. *Arch Dermatol Syphilol* 39:108-20, 1939
16. Pillsbury DM, Shelley WB, Kligman AM. Bacterial infections of the skin. In: Pillsbury DM, ed. *Dermatology*. 1st ed. Philadelphia: W. B. Saunders, 1956: 482-4, 489.
17. Plewig G, Kligman AM. *Acne: Morphogenesis and Treatment*. Berlin: Springer-Verlag, 1975: 192-3.
18. Plewig G, Steger M. Acne inversa (alias acne triad, acne tetrad or hidradenitis suppurativa). In: Marks R, Plewig G, eds. *Acne and related disorders*. London: Martin Dunitz, 1989: 345-57.
19. Kurzen H, Kurokawa I, Jemec GBE, Emtestam L, Sellheyer K, Giamarellou-Bourboulis EJ, Nagy I, Bechara FG, Sartorius K, Lapins J, Krahl D, Altmeyer P, Revuz J, Zouboulis CC. What causes hidradenitis suppurativa? *Exp Dermatol* 17:455-72, 2008
20. Jemec GB. Clinical practice. Hidradenitis suppurativa. *N Engl J Med* 366:158-64, 2012
21. Revuz JE, Canoui-Poitaine F, Wolkenstein P, Viallette C, Gabison G, Pouget F, Poli F, Faye O, Roujeau JC, Bonnelye G, Grob JJ, Bastuji-Garin S. Prevalence and factors associated with hidradenitis suppurativa: results from two case-control studies. *J Am Acad Dermatol* 5:596-601, 2008

22. Jemec GB, Heidenheim M, Nielsen NH. The prevalence of hidradenitis suppurativa and its potential precursor lesions. *J Am Acad Dermatol* 35:191-4, 1996
23. Kurzen H, Schönfelder-Funcke S, Hartschuh W. Surgical treatment of Acne inversa at the University of Heidelberg. *Int J Coloproct* 22:76-80, 2000
24. Sellheyer K, Krahl D. What causes acne inversa (or hidradenitis suppurativa)? - the debate continues. *J Cutan Pathol* 35:701-3, 2008
25. von Laffert M, Helmbold P, Wohlrab J, Fiedler E, Stadie V, Marsch WC. Hidradenitis suppurativa (acne inversa): early inflammatory events at terminal follicles and at interfollicular epidermis. *Exp Dermatol* 19:533-7, 2010
26. von Laffert M, Stadie V, Wohlrab J, Marsch WC. Hidradenitis suppurativa/acne inversa: bilocated epithelial hyperplasia with very different sequelae. *Br J Dermatol* 164:367-71, 2011
27. Jemec GB, Gniadecka M. Sebum excretion in hidradenitis suppurativa. *Dermatology* 194:325-8, 1997
28. Kamp S, Fiehn AM, Stenderup K, Rosada C, Pakkenberg B, Kemp K, Dam TN, Jemec GB. Hidradenitis suppurativa: a disease of the absent sebaceous gland? Sebaceous gland number and volume are significantly reduced in uninvolved hair follicles from patients with hidradenitis suppurativa. *Br J Dermatol* 164:1017-22, 2011
29. Lapins J, Jarstrand C, Emtestam L. Coagulase-negative staphylococci are the most common bacteria found in cultures from the deep portions of hidradenitis suppurativa lesions, as obtained by carbon dioxide laser surgery. *Br J Dermatol* 140:90-5, 1999
30. van der Zee HH, Laman JD, de Ruyter L, Dik WA, Prens EP. Adalimumab (anti-TNF- α) treatment of hidradenitis suppurativa ameliorates skin inflammation: an in situ and ex vivo study. *Br J Dermatol* 166:298-305, 2012
31. Wolk K, Warszawska K, Hoefflich C, Witte E, Schneider-Burrus S, Witte K, Kunz S, Buss A, Roewert HJ, Krause M, Lukowsky A, Volk HD, Sterry W, Sabat R. Deficiency of IL-22 contributes to a chronic inflammatory disease: pathogenetic mechanisms in acne inversa. *J Immunol* 186:1228-39, 2011
32. Schlapbach C, Hönni T, Yawalkar N, Hunger RE. Expression of the IL-23/Th17 pathway in lesions of hidradenitis suppurativa. *J Am Acad Dermatol* 65:790-8, 2011
33. Giamarellos-Bourboulis EJ, Antonopoulou A, Petropoulou C, Mouktaroudi M, Spyridaki E, Baziaka F, Pelekanou A, Giamarellou H, Stavrianeas NG. Altered innate and adaptive immune responses in patients with hidradenitis suppurativa. *Br J Dermatol* 156:51-6, 2007
34. Hunger RE, Surovy AM, Hassan AS, Braathen LR, Yawalkar N. Toll-like receptor 2 is highly expressed in lesions of acne inversa and colocalizes with C-type lectin receptor. *Br J Dermatol* 158:691-7, 2008
35. Emelianov VU, Bechara FG, Gläser R, Langan EA, Taungjaruwina WM, Schröder JM, Meyer KC, Paus R. Immunohistological pointers to a possible role for excessive cathelicidin (LL-37) expression by apocrine sweat glands in the pathogenesis of hidradenitis suppurativa/acne inversa. *Br J Dermatol* 2011 [Epub ahead of print]
36. Schlapbach C, Yawalkar N, Hunger RE. Human beta-defensin-2 and psoriasin are overexpressed in lesions of acne inversa. *J Am Acad Dermatol* 61:58-65, 2009
37. Von Der Werth JM, Williams HC, Raeburn JA. The clinical genetics of hidradenitis suppurativa revisited. *Br J Dermatol* 142:947-53, 2000
38. Gao M, Wang PG, Cui Y, Yang S, Zhang YH, Lin D, Zhang KY, Liang YH, Sun LD, Yan KL, Xiao FL, Huang W, Zhang XJ. Inversa acne (hidradenitis suppurativa): a case report and identification of the locus at chromosome 1p21.1-1q25.3. *J Invest Dermatol* 126:1302-6, 2006
39. Al-Ali FM, Ratnamala U, Mehta TY, Naveed M, Al-Ali MT, Al-Khaja N, Sheth JJ, Master DC, Maiti AK, Chetan GK, Nath SK, Radhakrishna U. Hidradenitis suppurativa (or Acne inversa) with autosomal dominant inheritance is not linked to chromosome 1p21.1-1q25.3 region. *Exp Dermatol* 19:851-3, 2010

40. Wang B, Yang W, Wen W, Sun J, Su B, Liu B, Ma D, Lv D, Wen Y, Qu T, Chen M, Sun M, Shen Y, Zhang X. Gamma-secretase gene mutations in familial acne inversa. *Science* 330:1065, 2010
41. Nassar D, Hugot JP, Wolkenstein P, Revuz J. Lack of association between CARD15 gene polymorphisms and hidradenitis suppurativa: a pilot study. *Dermatology* 215:359, 2007
42. Kurokawa I, Danby FW, Ju Q, Wang X, Xiang LF, Xia L, Chen W, Nagy I, Picardo M, Suh DH, Ganceviciene R, Schagen S, Tsatsou F, Zouboulis CC. New developments in our understanding of acne pathogenesis and treatment. *Exp Dermatol* 18:821-32, 2009
43. Von der Werth JM, Jemec GBE: Morbidity in patients with hidradenitis suppurativa, *Br J Dermatol* 144:809-13, 2010
44. Cesko E, Korber A, Dissemond J. Smoking and obesity are associated factors in acne inversa: results of a retrospective investigation in 100 patients. *Eur J Dermatol* 19:490-3, 2009
45. Feyerabend C, Ings RM, Russel MA. Nicotine pharmacokinetics and its application to intake from smoking. *Br J Clin Pharmacol* 19:239-47, 1985
46. Kintz P, Henrich A, Cirimele V, Ludes B. Nicotine monitoring in sweat with a sweat patch. *J Chromatogr B Biomed Sci Appl* 705:357-61, 1998
47. Balabanova S, Krupienski M. Untersuchungen zum Nachweis von Nikotin im ekkrinen Schweiß nach Stimulation der Schweißdrüsen während einer Nikotinkarenz. *Hautarzt* 46:255-8, 1995
48. Hana A, Booken D, Henrich C, Gratchev A, Maas-Szabowski N, Goerdts S, Kurzen H. Functional significance of non-neuronal ACh in skin epithelia. *Life Sci* 25: 2214–20, 2007
49. Pavia CS, Pierre A, Nowakowski J. Antimicrobial activity of nicotine against a spectrum of bacterial and fungal pathogens. *J Med Microbiol* 49:675-6, 2000
50. Durmaz R, Tekerekoglu MS, Kalcioglu T, Ozturan O. Nasal carriage of methicillin-resistant *Staphylococcus aureus* among smokers and cigarette factory workers. *New Microbiol* 24:143-7, 2001
51. Lapins J, Jarstrand C, Emtestam L. Coagulase-negative staphylococci are the most common bacteria found in cultures from the deep portions of hidradenitis suppurativa lesions, as obtained by carbon dioxide laser surgery. *Br J Dermatol* 140:90-5, 1999
52. Kawashima K, Fujii T. The lymphocytic cholinergic system and its biological function. *Life Sci* 72:2101-9, 2003
53. Kurzen H, Wessler I, Kirkpatrick CJ, Kawashima K, Grando SA. The non-neuronal cholinergic system of human skin. *Horm Metab Res* 39:125-35, 2007
54. Kurzen H, Berger H, Jager C, Hartschuh W, Naher H, Gratchev A, Goerdts S, Deichmann M. Phenotypical and molecular profiling of the extraneuronal cholinergic system of the skin. *J Invest Dermatol* 123:937-49, 2004
55. Sorensen LT, Nielsen HB, Kharazmi A, Gottrup F. Effect of smoking and abstinence on oxidative burst and reactivity of neutrophils and monocytes. *Surgery* 136:1047-53, 2004
56. Canoui-Poitrine F, Revuz JE, Wolkenstein P, Viallette C, Gabison G, Pouget F, Poli F, Faye O, Bastuji-Garin S. Clinical characteristics of a series of 302 French patients with hidradenitis suppurativa, with an analysis of factors associated with disease severity. *J Am Acad Dermatol* 61:51-7, 2009
57. Poli F, Wolkenstein P, Revuz J. Back and face involvement in hidradenitis suppurativa. *Dermatology* 221:137-41, 2010
58. Rompel R, Petres J. Long-term results of wide surgical excision in 106 patients with hidradenitis suppurativa. *Dermatol Surg* 26:638-643, 2000
59. Breuninger H. Therapie des Pilonidalsinus und der Acne inversa. *Hautarzt* 55:254-8, 2004
60. von Laffert M, Stadie V, Ulrich J, Marsch WC, Wohlrab J. Morphology of pilonidal sinus disease: some evidence of its being a uniloculated type of hidradenitis suppurativa. *Dermatology* 223:349-55, 2011

61. Yu CC, Cook MG. Hidradenitis suppurativa: a disease of follicular epithelium, rather than apocrine glands. *Br J Dermatol* 122:763-9, 1990
62. Constantinou C, Widom K, Desantis J, Obmann M. Hidradenitis suppurativa complicated by squamous cell carcinoma. *Am Surg* 74:1177-81, 2008
63. Williams ST, Busby RC, De Muth RJ, Nelson H. Perineal hidradenitis suppurativa: presentation of two unusual complications and a review. *Ann. Plast. Surg* 26:456-62, 1991
64. Van der Zee HH, van der Woude CJ, Florencia EF, Prens EP. Hidradenitis suppurativa and inflammatory bowel disease are they associated? Results of a pilot study. *Br J Dermatol* 162:195-7, 2010
65. Church JM, Fazio VW, Lavery JC, Oakley JR, Milsom JW. The differential diagnosis and comorbidity of HP and perianal Crohn's disease – a further support to this association. *Int J Colorectal Dis* 8:117-9, 1993
66. Jemec GB. The symphatology of hidradenitis suppurativa in women. *Br J Dermatol* 119:345-50, 1988
67. Wortsman X, Jemec GB. Real-time compound imaging ultrasound of hidradenitis suppurativa. *Dermatol Surg* 33:1340-2, 2007
68. Hurley HJ. Axillary hyperhidrosis, apocrine bromhidrosis, hidradenitis suppurativa and familial benign pemphigus. Surgical approach. In: *Dermatologic Surgery. Principles and Practice* (Roenigk RK, Roenigk HH Jr, eds) 2nd edn. New York, 1996:623-45
69. Revuz J. Hidradenitis suppurativa. *J Eur Acad Dermatol Venereol* 23:985-98, 2009
70. Lam J, Krakowski AC, Friedlander SF. Hidradenitis suppurativa (acne inversa): management of a recalcitrant disease. *Pediatr Dermatol* 24:465-73, 2007
71. Rambhatla PV, Lim HW, Hamzavi I. A systematic review of treatments for hidradenitis suppurativa. *Arch Dermatol* 2011 [Epub ahead of print]
72. Ritz JP, Runkel N, Haier J, Buhr HJ. Extent of surgery and recurrence rate of hidradenitis suppurativa. *Int J Colorect Dis* 13:164–8, 1998
73. Altmann S, Fansa H, Schneider W. Axillary hidradenitis suppurativa: A further option for surgical treatment. *J Cutan Med Surg* 8: 6–10, 2004
74. Ellis LZ. Hidradenitis suppurativa: Surgical and other management techniques. *Dermatol Surg* 2011 [Epub ahead of print]
75. van Rappard DC, Mooij JE, Mekkes JR. Mild to moderate hidradenitis suppurativa treated with local excision and primary closure. *J Eur Acad Dermatol Venereol* 2011 [Epub ahead of print]
76. van Hattem S, Spoo JR, Horv ath B, Jonkman MF, Leeman FW. Surgical treatment of sinuses by deroofting in hidradenitis suppurativa. *Dermatol Surg* 38:494-7, 2012
77. van der Zee HH, Prens EP, Boer J. Deroofing: a tissue-saving surgical technique for the treatment of mild to moderate hidradenitis suppurativa lesions. *J Am Acad Dermatol* 63:475-80, 2010
78. Wollina U, Tilp M, Meseg A, Sch onlebe J, Heinig B, Nowak A. Management of severe anogenital acne inversa (hidradenitis suppurativa). *Dermatol Surg* 38:110-7, 2011
79. Rompel R, Petres J. Long-term results of wide surgical excision in 106 patients with hidradenitis suppurativa. *Dermatol Surg* 26:638–43, 2000
80. Harrison BJ, Mudge M, Hughes LE. Recurrence after surgical treatment of hidradenitis suppurativa. *Br Med J* 294:487-9, 1987
81. Bohn J, Svensson H. Surgical treatment of hidradenitis suppurativa. *Scand J Plast Reconstr Surg Hand Surg* 35:305-9, 2001
82. Tanaka A, Hatoko M, Tada H, Kuwahara M, Mashiba K, Yurugi S. Experience with surgical treatment of hidradenitis suppurativa. *Ann Plast Surg* 47:636-42, 2001
83. Mandal A, Watson J. Experience with different treatment modules in hidradenitis suppurativa: a study of 106 cases. *Surgeon* 3:23-6, 2005
84. Dalrymple JC, Monaghan JM. Treatment of hidradenitis suppurativa with the carbon dioxide laser. *Br J Surg* 74:420-, 1987

85. Sherman AI, Reid R. CO2 laser for suppurative hidradenitis of the vulva. *J Reprod Med* 36:113-7, 1991
86. Lapins J, Marcusson JA, Emtestam L. Surgical treatment of chronic hidradenitis suppurativa: CO2 laser stripping-secondary intention technique. *Br J Dermatol* 131:551-6, 1994
87. Finley EM, Ratz IL. Treatment of hidradenitis suppurativa with carbon dioxide laser excision and second-intention healing. *J Am Acad Dermatol* 34:465-9, 1996
88. Lapins J, Sartorius K, Emtestam L. Scanner-assisted carbon dioxide laser surgery: a retrospective follow-up study of patients with hidradenitis suppurativa. *J Am Acad Dermatol* 47:280-5, 2002
89. Madan V, Hindle E, Hussain W, August PJ. Outcomes of treatment of nine cases of recalcitrant severe hidradenitis suppurativa with carbon dioxide laser. *Br J Dermatol* 159:1309-14, 2008
90. Krasner BD, Hamzavi FH, Murakawa GJ, Hamzavi IH. Dissecting cellulitis treated with the long-pulsed Nd:YAG laser. *Dermatol Surg* 32:1039-44, 2006
91. Sehgal VN, Verma P, Sawant S, Paul M. Contemporary surgical treatment of hidradenitis suppurativa (HS) with a focus on the use of the diode hair laser in a case. *J Cosmet Laser Ther* 13:180-90, 2011
92. Tierney E, Mahmoud BH, Hexsel C, Ozog D, Hamzavi I. Randomized control trial for the treatment of hidradenitis suppurativa with a neodymium-doped Yttrium Aluminium Garnet Laser. *Dermatol Surg* 35:1188-98, 2009
93. Downs A. Smoothbeam laser treatment may help improve hidradenitis suppurativa but not Hailey-Hailey disease. *J Cosmet Laser Ther* 6:163-4, 2004
94. Clemmensen OJ. Topical treatment of hidradenitis suppurativa with clindamycin *Int J Dermatol* 22:325-8, 1983
95. Jemec GB, Wendelboe P. Topical clindamycin versus systemic tetracycline in the treatment of hidradenitis suppurativa. *J Am Acad Dermatol* 39:971-4, 1988
96. Boer J, Jemec GB. Resorcinol peels as a possible self-treatment of painful nodules in hidradenitis suppurativa. *Clin Exp Dermatol* 35:36-40, 2010
97. Buimer MG, Ankersmit MF, Wobbes T, Klinkenbijn JH. Surgical treatment of hidradenitis suppurativa with gentamicin sulfate: a prospective randomized study. *Dermatol Surg* 34:224-7, 2008
98. Mendonça CO, Griffiths CE. Clindamycin and rifampicin combination therapy for hidradenitis suppurativa. *Br J Dermatol* 154:977-8, 2006
99. van der Zee HH, Boer J, Prens EP, Jemec GB. The effect of combined treatment with oral clindamycin and oral rifampicin in patients with hidradenitis suppurativa. *Dermatology* 219:143-7, 2009
100. Gener G, Canoui-Poitrine F, Revuz JE, Faye O, Poli F, Gabison G, Pouget F, Viallette C, Wolkenstein P, Bastuji-Garin S. Combination therapy with clindamycin and rifampicin for hidradenitis suppurativa: a series of 116 consecutive patients. *Dermatology* 219:148-54, 2009
101. McManus P, Iheanacho I. Don't use minocycline as first line oral antibiotic in acne. *BMJ* 334:154, 2007
102. ACOG. The use of hormonal contraception in women with coexisting medical conditions. *ACOG Prac Bull* 18:1-13, 2000
103. Archer JS, Archer DF. Oral contraceptive efficacy and antibiotic interaction: a myth debunked. *J Am Acad Dermatol* 46:917-23, 2002
104. Arowojolu AO, Gallo MF, Lopez LM, Grims DA, Garner SE. Combined oral contraceptive pills for treatment of acne. *Cochrane Database Syst Rev* 2009:CD004425
105. Chen W, Thiboutot D, Zouboulis CC. Cutaneous androgen metabolism: basic research and clinical perspectives. *J Invest Dermatol* 119:992-1007, 2002
106. Kraft JN, Searle GE. Hidradenitis suppurativa in 64 female patients: retrospective study comparing oral antibiotics and antiandrogen therapy. *J. Cutan Med. Surg* 11:125-31, 2007

107. Mortimer PS, Dawber RP, Gales MA, Moore RA. A double blind controlled cross-over trial of cyproterone acetate in females with hidradenitis suppurativa. *Br J Dermatol* 115:263–8, 1986
108. Sawers RS, Randall VA, Ebling FJ. Control of hidradenitis suppurativa in women using combined antiandrogen (cyproterone acetate) and oestrogen therapy. *Br J Dermatol* 115:269–74, 1986
109. Joseph MA, Jayaseelan E, Ganapathi B, Stephen J. Hidradenitis suppurativa treated with finasteride. *J Dermatolog Treat* 16:75–8, 2005
110. Farrell AM, Randall VA, Vafae T, Dawber RP. Finasteride as therapy for hidradenitis suppurativa. *Br J Dermatol* 141:1138–9, 1999
111. Zouboulis CC, Rabe T. Hormonelle Antiandrogene in der Acnetherapie. *J Dtsch Dermatol Ges* 8 (Suppl 1):S60-74, 2010
112. Lidegaard Ø, Løkkegaard E, Svendsen AL, Agger C. Hormonal contraception and risk of venous thromboembolism: national follow-up study. *BMJ* 339: b2890, 2009
113. van Hylckama Vlieg A, Helmerhorst FM, Vandenbroucke JP, Doggen CJ, Rosendaal FR. The venous thrombotic risk of oral contraceptives, effects of oestrogen dose and progestogen type: results of the MEGA case-control study. *BMJ* 339: b2921, 2009
114. Vartiainen M, de Gezelle H, Broekmeulen CJ. Comparison of the effect on acne with a combiphasic desogestrel-containing oral contraceptive and a preparation containing cyproterone acetate. *Eur J Contracept Reprod Health Care* 6:46-53,2001
115. Gollnick H, Albring M, Brill K. Efficacité de l'acétate de cyprotèrone oral associé à l'èthinylestradiol dans le traitement de l'acné tardive de type facial. *Ann Endocrinol (Paris)* 60:157-66, 1999
116. Orfanos CE, Zouboulis CC, Almond-Roesler B, Geilen CC. Current use and future potential role of retinoids in dermatology. *Drugs* 53:358-88, 1997
117. Soria A, Canoui-Poitaine F, Wolkenstein P, Poli F, Gabison G, Pouget F, Viallette C, Revuz J. Absence of efficacy of oral isotretinoin in hidradenitis suppurativa: aretrospective study based on patients' outcome assessment. *Dermatology* 218:134-5, 2009
118. Boer J, van Gemert MJ. Long-term results of isotretinoin in the treatment of 68 patients with hidradenitis suppurativa. *J Am Acad Dermatol* 40:73–6, 1999
119. Boer J, Nazary M. Long-term results of acitretin therapy for hidradenitis suppurativa. Is acne inversa also a misnomer? *Br J Dermatol* 164:170-5, 2011
120. Scheman AJ. Nodulocystic acne and hidradenitis suppurativa treated with acitretin: a case report. *Cutis* 69:287–8, 2002
121. Hogan DJ, Light MJ. Successful treatment of hidradenitis suppurativa with acitretin. *J Am Acad Dermatol* 19:355–6, 1998
122. Chow ET, Mortimer PS. Successful treatment of hidradenitis suppurativa and retroauricular acne with etretinate. *Br J Dermatol* 126:415, 1992
123. Grønhøj Larsen F, Steinkjer B, Jakobsen P, Hjorter A, Brockhoff PB, Nielsen-Kudsk F. Acitretin is converted to etretinate only during concomitant alcohol intake. *Br J Dermatol* 143:1164-9, 2000
124. Gollnick HP, Dummler U. Retinoids. *Clin Dermatol* 15:799-810, 1997
125. Kaur MR, Lewis HM. Hidradenitis suppurativa treated with dapsone: A case series of five patients. *J Dermatolog Treat* 17:211–3, 2006
126. Hofer T, Itin PH. Acne inversa: eine Dapsone-sensitve Dermatose. *Hautarzt* 52:989–92, 2001
127. Yazdanyar S, Boer J, Ingvarsson G, Szepietowski JC, Jemec GB. Dapsone therapy for hidradenitis suppurativa: a series of 24 patients. *Dermatology* 222:342-6, 2011
128. van der Zee HH, Prens EP. The anti-inflammatory drug colchicine lacks efficacy in hidradenitis suppurativa. *Dermatology* 223:169-73, 2011
129. Brocard A, Knol AC, Khammari A, Dréno B. Hidradenitis suppurativa and zinc: a new therapeutic approach. A pilot study. *Dermatology* 215:325-7, 2007

130. Gupta AK, Ellis CN, Nickoloff BJ, Goldfarb MT, Ho VC, Rocher LL, Griffiths CE, Cooper KD, Voorhees JJ. Oral ciclosporine in the treatment of inflammatory and noninflammatory dermatoses: a clinical and immuno-histopathologic study. *Arch Dermatol* 126:339-50, 1990
131. Buckley DA, Rogers S. Cyclosporin – responsive hidradenitis suppurativa. *J R Soc Med* 88:289-90, 1995
132. Rose RF, Goodfield MJD, Clark SM. Treatment of recalcitrant hidradenitis suppurativa with oral ciclosporine. *Clin Exp Dermatol* 31:154-5, 2000
133. Goo B, Chung HJ, Chung WG, Chung KY. Intramuscular immunoglobulin for recalcitrant suppurative diseases of the skin: a retrospective review of 63 cases. *Br J Dermatol* 157:563-8, 2007
134. Haslund P, Lee RA, Jemec GB. Treatment of hidradenitis suppurativa with tumour necrosis factor-alpha inhibitors. *Acta Derm Venereol* 89:595-600, 2009
135. Karampetsou MP, Liossis SN, Sfikakis PP. TNF- α antagonists beyond approved indications: stories of success and prospects for the future. *QJM* 103:917-28, 2010
136. Shuja F, Chan CS, Rosen T. Biologic drugs for the treatment of hidradenitis suppurativa: an evidence-based review. *Dermatol Clin* 28:511-24, 2010
137. Grant A, Gonzalez T, Montgomery MO, Cardenas V, Kerdel FA. Infliximab therapy for patients with moderate to severe hidradenitis suppurativa: a randomized, double-blind, placebo-controlled crossover trial. *J Am Acad Dermatol* 62:205-17, 2010
138. Miller I, Lynggaard CD, Lophaven S, Zachariae C, Dufour DN, Jemec GB. A double-blind placebo-controlled randomized trial of adalimumab in the treatment of hidradenitis suppurativa. *Br J Dermatol* 165:391-8, 2011
139. Fardet L, Dupuy A, Kerob D, Levy A, Allez M, Begon E, Bachelez H, Morel P, Lebbé C. Infliximab for severe hidradenitis suppurativa: transient clinical efficacy in 7 consecutive patients. *J Am Acad Dermatol* 56:624-8, 2007
140. Fernández-Vozmediano JM, Armario-Hita JC. Infliximab for the treatment of hidradenitis suppurativa. *Dermatology* 215:41-4, 2007
141. Pedraz PJ, Daudén E, Pérez-Gala S, Goiriz-Valdés R, Fernández-Peñas P, García-Diez A. Hidrosadenitis suppurativa. Respuesta al tratamiento con infliximab. *Actas Dermosifiliogr* 98:325-31, 2007
142. Usmani N, Clayton TH, Everett S, Goodfield MD. Variable response of hidradenitis suppurativa to infliximab in four patients. *Clin Exp Dermatol* 32:204-5, 2007
143. Brunasso AM, Delfino C, Massone C. Hidradenitis suppurativa: are tumour necrosis factor-alpha blockers the ultimate alternative? *Br J Dermatol* 158:361-3, 2008
144. Mekkes JR, Bos JD. Long-term efficacy of a single course of infliximab in hidradenitis suppurativa. *Br J Dermatol* 158:370-4, 2008
145. Lasocki A, Sinclair R, Foley P, Saunders H. Hidradenitis suppurativa responding to treatment with infliximab. *Australas J Dermatol* 51:186-90, 2010
146. Delage M, Samimi M, Atlan M, Machet L, Lorette G, Maruani A. Efficacy of infliximab for hidradenitis suppurativa: assessment of clinical and biological inflammatory markers. *Acta Derm Venereol* 91:169-71, 2011
147. van Rappard DC, Mooij JE, Baeten DL, Mekkes JR. New-onset polyarthritis during successful treatment of hidradenitis suppurativa with infliximab. *Br J Dermatol* 165:194-8, 2011
148. van Rappard DC, Leenarts MF, Meijerink-van 't Oost L, Mekkes JR. Comparing treatment outcome of infliximab and adalimumab in patients with severe hidradenitis suppurativa. *J Dermatolog Treat* 2011 [Epub ahead of print]
149. Cusack C, Buckley C. Etanercept: effective in the management of hidradenitis suppurativa. *Br J Dermatol* 154:726-9, 2006
150. Giamarellos-Bourboulis EJ, Pelekanou E, Antonopoulou A, Petropoulou H, Baziaka F, Karagianni V, Stavrianeas N, Giamarellou H. An open-label phase II study of the safety and efficacy of etanercept for the therapy of hidradenitis suppurativa. *Br J Dermatol* 158:567-72, 2008

151. Sotiriou E, Apalla Z, Ioannides D. Etanercept for the treatment of hidradenitis suppurativa. *Acta Derm Venereol* 89:82-3, 2009
152. Lee RA, Dommasch E, Treat J, Sciacca-Kirby J, Chachkin S, Williams J, Shin DB, Leyden JJ, Vittorio C, Gelfand JM. A prospective clinical trial of open-label etanercept for the treatment of hidradenitis suppurativa. *J Am Acad Dermatol* 60:565-73, 2009
153. Adams DR, Yankura JA, Fogelberg AC, Anderson BE. Treatment of hidradenitis suppurativa with etanercept injection. *Arch Dermatol* 146:501-4, 2010
154. Strober BE, Kim C, Siu K. Efalizumab for the treatment of refractory hidradenitis suppurativa. *J Am Acad Dermatol* 57:1090-1, 2007
155. Sfikakis PP, Markomichelakis N, Alpsy E, Assaad-Khalil S, Bodaghi B, Gul A, Ohno S, Pipitone N, Schirmer M, Stanford M, Wechsler B, Zouboulis CC, Kaklamanis P, Yazici H. Anti-TNF therapy in the management of Behçet's disease: Review and basis for recommendations. *Rheumatology (Oxford)* 46:736-41, 2007
156. Nast A, Boehncke WH, Mrowietz U, Ockenfels HM, Philipp S, Reich K, Rosenbach T, Sammain A, Schlaeger M, Sebastian M, Sterry W, Streit V, Augustin M, Erdmann R, Klaus J, Koza J, Müller S, Orzechowski HD, Rosumeck S, Schmid-Ott G, Weberschock T, Rzany B. S3-Leitlinie zur Therapie der Psoriasis vulgaris - Update 2011. *J Dtsch Dermatol Ges.* 9(Suppl 2):S1-104, 2011
157. Yamauchi PS, Mau N. Hidradenitis suppurativa managed with adalimumab. *J Drugs Dermatol* 8:181-3, 2009
158. Blanco R, Martínez-Taboada VM, Villa I, González-Vela MC, Fernández-Llaca H, Agudo M, González-López MA. Long-term successful adalimumab therapy in severe hidradenitis suppurativa. *Arch Dermatol* 145:580-4, 2009
159. Sotiriou E, Apalla Z, Vakirlis E, Ioannides D. Efficacy of adalimumab in recalcitrant hidradenitis suppurativa. *Eur J Dermatol* 19:180-1, 2009
160. Amano M, Grant A, Kerdel FA. A prospective open-label clinical trial of adalimumab for the treatment of hidradenitis suppurativa. *Int J Dermatol* 49:950-5, 2010
161. Arenbergerova M, Gkalpakiotis S, Arenberger P. Effective long-term control of refractory hidradenitis suppurativa with adalimumab after failure of conventional therapy. *Int J Dermatol* 49:1445-9, 2010
162. Augustsson J, Eksborg S, Ernestam S, Gullstrom E, van Vollenhoven R. Low-dose glucocorticoid therapy decreases risk for treatment-limiting infusion reaction to infliximab in patients with rheumatoid arthritis. *Ann Rheum Dis* 66:1462-6, 2007
163. Lecluse LL, Piskin G, Mekkes JR, Bos JD, de Rie MA. Review and expert opinion on prevention and treatment of infliximab-related infusion reactions. *Br J Dermatol* 159:527-36, 2008
164. Maini R, St Clair EW, Breedveld F, Furst D, Kalden J, Weisman M, Smolen J, Emery P, Harriman G, Feldmann M, Lipsky P. Infliximab (chimeric anti-tumour necrosis factor alpha monoclonal antibody) versus placebo in rheumatoid arthritis patients receiving concomitant methotrexate: a randomised phase III trial. ATTRACT Study Group. *Lancet* 354:1932-9, 1999
165. Scheinfeld N. A comprehensive review and evaluation of the side effects of the tumor necrosis factor alpha blockers etanercept, infliximab and adalimumab. *J Dermatol Treat* 15:280-94, 2004
166. Diel R, Hauer B, Loddenkemper R, Manger B, Krüger K. Empfehlungen für das Tuberkulose-Screening vor Gabe von TNF- α -Inhibitoren bei rheumatischen Erkrankungen. *Z Rheumatol* 68:411-6, 2009
167. Zouboulis CC, Adams DA, Gu Y, Goldblum OM. Impact of weight and body mass index on high-sensitivity C-reactive protein response to adalimumab in hidradenitis suppurativa patients. *J Am Acad Dermatol* 66 (suppl 1):AB53, 2012
168. O'Reilly DJ, Pleat JM, Richards AM. Treatment of hidradenitis suppurativa with botulinum toxin A. *Plast Reconstr Surg* 116:1575-6, 2005

169. Sharon-Guidetti A, Ziv Y, Kummer E et al. Granulocyte macrophage colony-stimulating factor for perianal hidradenitis suppurativa: report of a case. *Dis Colon Rectum* 49:682–4, 2006
170. Bong JL, Shalders K, Saihan E. Treatment of persistent painful nodules of hidradenitis suppurativa with cryotherapy. *Clin Exp Dermatol* 28:241–4, 2003
171. Strauss RM, Pollock B, Stables GI, Goulden V, Cunliffe WJ.. Photodynamic therapy using aminolaevulinic acid does not lead to clinical improvement in hidradenitis suppurativa. *Br J Dermatol* 152:803–4, 2005
172. Gold M, Bridges TM, Bradshaw VL, Boring M. ALA-PDT and blue light therapy for hidradenitis suppurativa. *J Drugs Dermatol* 3(Suppl. 1):S32–5, 2004
173. Rose RF, Stables GI. Topical photodynamic therapy in the treatment of hidradenitis suppurativa. *Photodiagnosis Photodyn Ther* 5:171–, 2008
174. Sotiriou E, Apalla Z, Maliamani F, Ioannides D. Treatment of recalcitrant hidradenitis suppurativa with photodynamic therapy: report of five cases. *Clin Exp Dermatol* 34:e235-6, 2009
175. Passeron T, Khemis A, Ortonne JP. Pulsed dye laser-mediated photodynamic therapy for acne inversa is not successful: a pilot study on four cases. *J Dermatolog Treat* 20:297-8, 2009
176. Goldschmidt H. Röntgentherapie von Dermatosen, Hidradenitis suppurativa *Handbuch der Haut und Geschlechtskrankheiten. Ergänzungsband V/2* Springer Berlin, Heidelberg, New York, 1959:541-4
177. Frohlich D, Baaske D, Glatzel M. Radiotherapy of hidradenitis suppurativa—still valid today? *Strahlenther Onkol* 176:286–9, 2000
178. Seegenschmiedt MH, Katalinic A, Makoski HB, Haase W, Gademann G, Hassenstein E. Radiotherapy for benign diseases: patterns of case study in Germany. *Int J Radiol Oncol Biol Phys* 47:195-202, 2000